KLINISCHE UND HISTOLOGISCHE UNTERSUCHUNGEN AN BELASTETEN TITAN - BLATT - IMPLANTATEN DER SOGENANNTEN 5. GENERATION NACH LINKOW AM HUND

MICHAEL KLAUS

1985

Diss
München

Aus der Klinik und Poliklinik für Kieferchirurgie
der Universität München
Direktor : Professor Dr.Dr.D.Schlegel

Klinische und histologische Untersuchungen an belasteten Titan - Blatt - Implantaten der sogenannten 5. Generation nach Linkow am Hund.

Inaugural - Dissertation
zur Erlangung der Doktorwürde in der Zahnheilkunde
an der Ludwig Maximilians - Universität zu München

vorgelegt von
Michael Klaus
aus
Frankfurt a.M.

München 1985

Mit Genehmigung der Medizinischen Fakultät

der Universität München

Berichterstatter : Prof. Dr. Dr. D. Schlegel

Mitberichterstatter :

Dekan : Prof. Dr. W. Spann

Tag der mündlichen Prüfung : 28.11.1985

Gliederung

1. Einleitung und Problemstellung S. 2

2. Der Werkstoff Titan S. 6

3. Literaturübersicht, bisher durchgeführte vergleichbare Studien und deren Ergebnisse

3.1. Allgemeine Literatur S. 8

3.2. Spezielle Literatur S. 11

4. Eigene Untersuchungen

4.1. Material und Methode

4.1.1. Generation-5-Implantate;Verbesserungen S. 19

4.1.2. Implantatmodell Hund S. 26

4.2. Operatives Vorgehen

4.2.1. Entfernen der Zähne S. 33

4.2.2. Auswahl der Implantate S. 34

4.2.3. Insertion der Implantate S. 34

4.3. Prothetische Versorgung und Verlaufskontrolle S. 37

4.4. Klinische Ergebnisse S. 40

4.5. Entnahme der Knochenpräparate S. 43

4.6. Röntgenologische Ergebnisse S. 43

4.7. Histologische Ergebnisse S. 44

5. Diskussion S. 62

6. Zusammenfassung S. 66

7. Literatur S. 67

1. Einleitung und Problemstellung

Der Wunsch, verlorengegangene Zähne durch Implantation künstlicher Zahnwurzeln zu ersetzen, ist schon alt. Marziani (Randzio 68) schreibt, daß die ersten Implantationsversuche auf die präkolumbianische Zeit zurückgehen, also vor ca. 4500 Jahren stattfanden. In der zahnärztlichen Fachliteratur findet man Berichte darüber seit ungefähr 100 Jahren (10, 23, 24, 25, 57, 84, 92, 101, 102), aber erst nach 1900 den Versuch, objektive Aussagen über Implantationen durch Tierexperimente zu gewinnen.
Bei diesen Implantaten handelte es sich zunächst meist um enossale Implantate, während mit der Verbesserung der Metalllegierungen (Co-Cr-Mo, Tantal, Titan) ab Mitte der 40er Jahre auch mehr Berichte über erfolgreiche subperiostale Implantate auftauchen (Dahl 19). Nach der Entwicklung der Nadelimplantate (Scialom 78, 79) und der Schrauben (Tramonte 90, Linkow 52, 53, Heinrich 32, Sandhaus 73) traten die enossalen Implantate ungefähr in der Mitte der 60er Jahre wieder vermehrt in den Vordergrund.

Besonders die von Linkow 1967 entwickelten Blattimplantate aus Titan, die seit dieser Zeit im klinischen Gebrauch sind, konnten sich trotz zunächst fehlender wissenschaftlicher Analysen weltweit durchsetzen und wurden oft kopiert. Im Zuge der Vereinfachung der Operationstechnik und durch die Normierung des Implantatbestecks haben die enossalen Implantate auch vermehrt Eingang in die zahnärztliche Praxis gefunden.

In den 70er Jahren begann man sich intensiv mit der Aluminiumoxid-Keramik als Implantatmaterial zu beschäftigen, nachdem schon 1891 Znamenski (101, 102) und 1931 Brill (13) die Vorzüge der Porzellankeramik erkannten. Diese Keramiken enthielten jedoch nur Quarzsand, Flußspat und andere Zusatzstoffe, die in der heutigen Aluminiumoxid-Keramik nicht mehr enthalten sind. Unumstritten sind die positiven Eigenschaften der Aluminiumoxid-Keramik. Sie zeichnet sich durch Biokompatibilität, fehlende Korrosion, hohe mechanische Festigkeit, Körperbeständigkeit und fehlende Metallose aus. Nachteile sind schlechte, nur spanabhebende Verformbarkeit durch Trennen und Schleifen und die geringe Biegebruchfestigkeit.

Aufgrund dieser Eigenschaften der Keramik versuchte Jacobs (38), Au-Pt-Implantate mit einer Schicht aus Aufbrennkeramik zu versehen, um so die hohe Stabilität des Metalls mit der extrem guten Körperverträglichkeit der Keramik zu kombinieren. Jedoch traten hier Spannungsbrüche in der Keramikbeschichtung sowohl durch Torsion, als auch durch unterschiedliche Ausdehnungskoeffizienten auf, so daß sich das Verfahren nicht durchsetzen konnte. Neben diesen inaktiven Keramiken sind seit Beginn der 80er Jahre Versuche mit sogenannten bioreaktiven Materialien wie Hydroxylapatit-Keramik, TCP und Glaskeramik im Gange, die einen Knochenverbund mit dem Implantat zu ermöglichen scheinen. Leider sind jedoch diese bioreaktiven Materialien als reines Implantatmaterial mechanisch zu instabil, so daß man auf die Verbindung mit einem Trägermaterial angewiesen ist (Strunz 83).

Tabelle 1

Verschiedene Implantatmaterialien und die histomorphologische Zuordnung der Verankerungsmöglichkeiten im Knochen (Strunz ,83)

MATERIAL	IMPLANTAT / GEWEBE	TYP	DRUCKFESTIGKEIT	SCHERFESTIGKEIT	ZUGFESTIGKEIT
Stahl Acrylat u.a. Polymere biotolerant		I Fibröse Narbe	0	0	0
Stahl Al_2O_3Keramik Acrylat biotolerant- bioinert		II Osteoidkontakt Chondroidkontakt	(+)	0	0
Stahl, Titan-Plasma Al_2O_3Keramik LTI - Carbon (inert) bioinert		III Knochenkontakt	+	(+)	0
gesinterter Apatit Biogläser Glaskeramiken bioaktiv		IV Knochenverbund	+	+	+

Die heute gebräuchlichen Implantatmaterialien werden in der Tabelle 1 nach Strunz (83) zusammengefaßt und in biotolerante, bioinerte und bioaktive Werkstoffe unterteilt. Titan gehört demnach zu den bioinerten Materialien.
Das nahezu 20 Jahre alte Titan-Blattimplantat nach Linkow ist aber deshalb nach wie vor aktuell und aus der modernen Implantologie nicht wegzudenken, weil es gegenüber dem voluminöseren Keramikimplantat bei stark athrophierten schmalen Kieferkämmen einen wesentlich breiteren Indikationsbereich bietet.

Aufgrund der ständigen Weiterentwicklung auf dem Sektor der zahnärztlichen Implantologie, besonders aber wegen vieler neuentstandener Implantatsysteme mit ähnlichem Indikationsspektrum, ergeben sich jedoch immer wieder Fragestellungen nach dem biologischen Stellenwert eines Implantates. Nur durch systematische Untersuchungen, statistisch abgesicherte Langzeitkontrollen und unterstützende tierexperimentelle Studien kann man zu zuverlässigen Aussagen kommen.

Auch die Blattimplantate nach Linkow wurden vielfach modifiziert und verbessert und mündeten nunmehr in die seit etwa 2 Jahren auf dem Markt befindliche 5. Generation. Ziel unserer Untersuchungen war es, tierexperimentell darzulegen, ob Verbesserungen im Vergleich zu früheren Studien an Linkow-Blatt-Implantaten objektiv nachzuweisen sind.

2. Der Werkstoff Titan

Titan ist der zur Zeit am meisten verbreitete Implantatwerkstoff. Nach Hollemann-Wiberg (34) kommt Titan in der Natur als Titaneisen $FeTiO_3$, Titanit $CaTi\ (SiO_4)O$, Perowskit $CaTiO_3$ und Titandioxid TiO_2 (letzteres in 3 verschiedenen Kristallformen) vor. Im Periodensystem wird es den Übergangselementen (4. Nebengruppe) zugerechnet. Reines Titan ist silberweiß, duktil, gut schmiedbar, schmilzt bei 1668°C, siedet bei 3262°C, leitet den elektrischen Strom sehr gut und besitzt eine Dichte von 4,49; ferner hat es als weitere hervorragende Eigenschaften große mechanische Festigkeit, geringes Gewicht, einen niedrigen thermischen Ausdehnungskoeffizienten und Korrosionsbeständigkeit. Gemäß seines Normalpotentials ($Ti/Ti^{3}+$:-1,21 Volt, $Ti/TiO^{2}+$:-0,92 Volt) ist Titan ein eigentlich unedles Metall, passiviert sich aber leicht durch Überziehen mit einer äußerst dünnen, zusammenhängenden Oxidschicht, wodurch sich die nachfolgende sekundäre Korrosionsbeständigkeit erklärt. Nach Kasemo (44) hängen die chemischen Eigenschaften eines Metallimplantats und damit die Eigenschaften der Kontaktzone Metall - Knochen nur vom Metalloxid und nicht vom Metall ab. Titanimplantate sind in diesem Sinne als "Composite-Materialien" anzusehen, wobei die vorteilhaften mechanischen Eigenschaften des Metalls mit der erwünschten Oberflächenbeschaffenheit des Oxids kombiniert sind. Vom biochemischen Standpunkt aus kann Titan wie Oxidkeramik betrachtet werden, was letztlich die Fähigkeit des Materials zu direktem Knochenkontakt erklärt und die Klassifizierung als "bioninerter" Werkstoff zuläßt.

Es gibt verschiedene Bindungen, welche die Biomoleküle am Implantat haften lassen, sowohl schwache langkettige Van-der-Waals-Kräfte, als auch kurzkettige, starke chemische Bindungen. Da nicht nur irreversible Bindungen vorhanden sind, sondern auch ständig Moleküle ausgetauscht werden, herrscht ein dynamisches Gleichgewicht. Untersuchungen bezüglich der Dicke der Oxidschicht (ca. 100 Å) und deren Ausbildung ergaben, daß sie im Knochen schneller zunimmt als an der Luft.

Osborn (61, 62) behauptet in neuesten Untersuchungen, daß die Oxidschicht des Titans mit ca. 100 - 200 Å (was nur einigen Atomlagen entspricht) zu dünn sei, um eine Korrosion bzw. Phagozytose vollständig zu verhindern. An einem explantierten IMZ-Implantat fand er im Abstand von 0 - 100 µm 50 - 100 ppm Titanoxid, in den nahe am Implantat liegenden Osteozyten ca. 200 ppm und in den Gefäßen der Osteonen 500 - 1000 ppm, und zwar ein Gemisch der Titanoxide TiO, TiO_2, TiO_3. Dies konnte erst jetzt von Osborn mit einem Laser-Analyse-Verfahren ermittelt werden, nachdem schon Mac Lean (61) 1960 Titanionen in Leber, Lunge, Milz und Blutbahn von Patienten nachweisen konnte. Über daraus ableitbare Schädigungen irgendwelcher Art ist bisher noch nichts bekannt, jedoch wies Tranquilini (61) im Experiment Schäden an Zellmembranen nach. Durch den Abbau von Titanionen und damit verbundene korrosive Vorgänge könnte es aber zu einer Schwächung des Implantatkörpers kommen, was auf Dauer die Frakturgefahr erhöhen würde.

3. Literaturubersicht, bisher durchgeführte vergleichbare Studien und deren Ergebnisse

3. 1. Allgemeine Literatur

Bei jeder Implantation, sei sie enossal oder subperiostal, einzeitig oder zweizeitig, Metallimplantat oder Keramik, ist der primäre Erfolg abhängig von der komplikationslosen Einheilung.
Bei der Operationstechnik ist die Knochenpräparation von besonderer Bedeutung. Lentrodt (51) untersuchte im Tierexperiment am Hund die Knochenregeneration nach Bohrvorgängen im Knochen bei Turbinenpräparation mit ca. 150 000 U./min. Bei der Turbinenpräparation beginnt die Knochenregeneration 2 Wochen später als beim langsamen Fräsvorgang und war nach 8 Wochen noch nicht abgeschlossen. Mit der Turbine kam es zu starken Nekrosen und verzögerter Heilung durch die starke Überhitzung des Knochens. Auch Höller (33) führte seine Mißerfolge bei verschiedenen Implantaten an Zwergschweinen auf ein Turbinentrauma und fehlende prothetische Verblockung zurück. Ein weiteres Problem, speziell bei Blattimplantaten, liegt in der Erstellung eines paßgenauen Implantatbettes. Einen geraden Knochenschnitt allein mit schlanken Fräsen auszuführen, ist nahezu unmöglich. Myska (58,59) schlug daher als erster die Vorpräparation einer Rille mittels Radfräsen vor. Tetsch (88) kam an resezierten Unterkiefern bei der Gegenüberstellung von Oszillationssäge und Linkow-Fräsen zu wesentlich besseren Ergebnissen mit der Säge durch eine homogenere Knochenschnittfläche.

Ähnliche Ergebnisse konnte auch Steinbrink (82) aufweisen, der die Stryker-Oszillationssäge mit der Linkow-Fräse XXL 700 an Schweineunterkiefern verglich.

Pierazzini (65) erforschte die Rolle von Kortikalis und Spongiosa bei der Bewertung der enossalen Implantation. Demnach bietet das mit der Kortikalis in Verbindung stehende Implantat die wesentlich höhere Sicherheit. Die beste Prognose weisen Implantate auf, die im Unterkiefer bei den Zähnen 4, 5 und 6 längs der lingualen Kortikalis und im Oberkiefer bei den Zähnen 6 und 7 in der dicken palatinalen Kortikalis gesetzt werden. Bei der Einheilung enossaler Implantate ging man lange Zeit - ohne die heutigen Erkenntnisse über das biologische Verhalten der verschiedenen Implantatwerkstoffe - nur von einer mehr oder weniger stark ausgeprägten Fremdkörperreaktion aus, die nach Coleman (17) kurz beschrieben werden soll:
Nach Insertion des Implantates im Knochen kommt es zuerst zu einer akuten Entzündungsreaktion. Im histologischen Präparat sieht man ein Ödem, eine Vasodilatation und polymorphkernige Leukozyten, die Zellreste und Wunddebris phagozytieren. Bei länger andauernder Schädigung (z. B. Infektion, Überbelastung) geht die akute Entzündung in eine chronische über. Charakteristisch für die chronische Entzündung im histologischen Bild sind die Makrophagen und Lymphozyten, die allmählich gegenüber den polymorphkernigen Leukozyten in den Vordergrund treten.
Die Fremdkörperreaktion ist eine Sonderform der chronischen Entzündung, bei der zusätzlich Makrophagen in Erscheinung treten, die das Fremdmaterial zu phagozytieren versuchen.

Aus mehreren Makrophagen entstehen dann polymorphkernige Riesenzellen oder Polykaryozyten. Ist der Fremdkörper zu groß zur Phagozytose oder Abstoßung, so bildet sich eine Kapsel aus Granulationsgewebe, das aus Fibroblasten und Angioblasten in einer kollagenen Matrix besteht und den Fremdkörper so gegenüber dem übrigen Körpergewebe abgrenzt.

Seit Einführung der zweizeitigen Implantationsverfahren wird sowohl bei Titan wie auch bei den Keramikwerkstoffen von einer direkten Knochenanlagerung am Implantat berichtet und in diesem Zusammenhang bei paßgenauem Implantatlager eine Einheilung analog einer primären Knochenfrakturheilung diskutiert, die hier kurz dargestellt wird:
Nach der Insertion bildet sich ein Blutkoagulum, in das nach etwa 5 - 7 Tagen Granulationsgewebe einwächst. Aus Mesenchymzellen entstehen Osteoblasten. Die Organisation des Blutgerinnsels ist begleitet vom osteoklastischen Abbau des unmittelbar an das Implantat reichenden Knochens, weshalb eine vorübergehende leichte Lockerung des primar festen Implantats eintreten kann. Ungefähr ab dem 20. Tage kommt es zur Bildung von Osteoidgewebe, es entsteht der Kallus. Ab der 4. Woche nach Implantation beginnt die eigentliche Verknöcherung durch Mineralisation des osteoiden Gewebes , das schließlich zu lamellären Knochen umgebaut wird. 3 Monate nach Eingliederung des Implantats ist es vollständig knöchern eingeheilt und mit einem prothetischen Ersatz belastbar. Bei der Gestaltung der Suprastruktur tendiert man in letzter Zeit mehr zu einem verschraubten, bedingt abnehmbaren Ersatz, da dieser eine bessere Kontrolle des Implantats bietet.

3.2. Spezielle Literatur

Historische Tierversuche mit Dentalimplantaten am Hund beschrieb schon 1891 Znamensky (101, 102), der nach Einheilung der Implantate eine Hülle aus Granulationsgewebe vorfand.
In der Folgezeit gab es nur wenige weitere Tierversuche in dieser Richtung. Erst in den 50er Jahren nahmen sie an Anzahl und Bedeutung wieder zu. Mit steigendem Interesse an der enossalen Implantologie, bedingt durch die Erfolge mit den Linkow-Blättern, fanden ab den den 70er Jahren vermehrt Tierexperimente am Hund mit Titan-Blättern statt, die in Tabelle 2 zusammengefaßt sind.

Bei allen Implantationen von Blattimplantaten im einzeitigen Verfahren an Versuchstieren fand sich bei deren histologischen Auswertungen eine mehr oder weniger breite bindegewebige Trennschicht zwischen Implantat und Knochen (1, 6, 7, 21, 26, 36, 37, 39, 41, 46, 47, 50, 55, 63, 67, 69, 71, 80, 87, 91, 96, 97, 99). Diese Bindegewebsschicht wird von verschiedenen Autoren unterschiedlich beurteilt. Babbush (6, 7), der bei 3 Hunden 10 Blattimplantate setzte und über 1 Jahr belastete, sah hier keine Abstoßungsreaktion und verglich die Trennschicht - bestehend aus fibrösem Bindegewebe - mit der Wurzelhaut des Zahnes, wobei er sie als Neoparodont bezeichnet. Auch Dördelmann (21), der 31 Implantate, davon 23 aus Titan, in 10 Hunde und 3 Schweine implantierte, deutete die Bindegewebsschicht als Reaktion auf die okklusale Belastung: Je größer die Belastung, desto dicker war die Bindegewebsschwiele.
Beim Hundeexperiment von Kirsch (46) schnitten die Blattimplantate als beste Metallimplantate ab, wurden jedoch aufgrund

der vermeintlichen Fremdkörperreaktion im Gegensatz zur Keramik bindegewebig eingescheidet.
Jacobs (37) führt die schwielige Pufferschicht um die Blattimplantate an insgesamt 8 Hunden auf den Ausdruck einer Metall-Gewebsreaktion zurück.
Randzio (70), der 11 Beagle-Hunde mit Nadel-, Klingen- und Blattimplantaten versorgte, setzt die periimplantäre Bindegewebshülle nicht mit der Funktion des Desmodonts gleich, ebenso wie Spiekermann (80) an seinen 12 Beagles und 30 Linkow-Blättern. Nach Gasser (26) entstehen die Bindegewebseinscheidungen entweder durch Mikrobewegungen, oder sie sind materialbedingt.

Folgende Bindegewebsbreiten wurden bisher in der Literatur angegeben:

Greene (54) 0,4 - 0,5 mm (zit. nach Linkow et al 1970),
Bodine und Mohammed (12) 0,2 - 0,5 mm,
Picton et al (64) 0,2 - 0,9 mm,
Schlegel et al (76) 0,3 - 4 mm,
Spiekermann (80) 0,2 mm als Mittelwert, wobei Spiekermann die günstigen Ergebnisse auf die Auswirkung der Elektrostimulation in der Einheilungsphase zurückführt. (Die nicht stimulierten Implantate zeigten einen Mittelwert von 0,3 mm).

Einen direkten Kontakt Knochen - Implantat ohne Bindegewebsmembran gab es bei Versuchen mit Titanimplantaten nur bei zweizeitigen, unbelastet einheilenden Implantaten, wie z. B. dem IMZ-Implantat von Kirsch (46), dem Schraubenimplantat von Hansen und Brånemark (30) und ähnlichen.

Auch Experimente an anderen Tieren, wie z. B. von Utz (91) und Höller (33) an Minischweinen, von Armitage (1) an Rhesusaffen, von Köhler (47) an Kaninchen und von Zander (99) an Schweinen brachten die gleichen Ergebnisse.

Ein weiterer wichtiger Aspekt, der zum Gelingen eines Implantats beiträgt, ist die Reaktion des periimplantären Gewebes an der Durchtrittsstelle des Implantathalses durch die Schleimhaut. Hoppe (35) konnte mit einer modifizierten Berliner-Blau-Reaktion eine echte Schrankenfunktion des am Implantatstift ansetzenden Epithels gegenüber isotonischen Flüssigkeiten nachweisen. Auch bei Rees (70) war die Schrankenfunktion des Epithelansatzes am Implantathals im Hundeversuch voll gewährleistet.

Bei den Versuchen Schlegels und Reicharts (75) an Beagle-Hunden mit dem Einbringen von identifizierbaren Bakterienkulturen in die gingivalen Taschen der Implantatpfosten zeigte sich ebenfalls am Pfostendurchtritt in die Mundhöhle eine funktionierende bindegewebig-epitheliale Grenze gegenüber lokaler Infektion, da ein Übertreten der Bakterien in den Organismus durch Blutuntersuchungen nicht nachweisbar war. Die durchschnittlichen Taschentiefen zeigten in dieser Untersuchung folgende Werte:

belastete Implantate:	OK 7,0 mm	UK 4,9 mm
unbelastete Implantate:	OK 7,71 mm	UK 6,31 mm

Die vermehrte Taschenbildung im Unterkiefer führt Schlegel auf die starke, blutgefäßreiche Aponeurose und andersartige Osteostruktur beim Hund zurück.

Jacobs (38), Flury (22) und Brinkmann(14)setzen den epithelialen Abschluß bei Implantaten praktisch mit dem des Sulcus- und Saumepithel beim natürlichen Zahn gleich.
Tetsch (86) nahm zytologische Untersuchungen der Gingiva bei enossalen Extensionsimplantaten vor und kam zu dem Ergebnis, daß sich bei den stabilen Implantaten ein normales Zellbild ergab, bei gelockerten Implantaten jedoch alle entzündlichen Veränderungen, wie Linksverschiebung, Absinken des Keratinisations- und Eosinophilieindex, Zellalteration, Bakterien, Leukozyten, Lymphozyten vorhanden waren.
Karring (49) zeigte histologisch die Fähigkeit des inneren Saumepithels, selbst auf harten Konkrementen eine desmosomale Anheftung auszubilden.
Die Sulcus-Fluid-Fließ-Rate (SFFR) untersuchte Schareyka (74) an Tübinger Sofortimplantaten aus Aluminiumoxidkeramik und fand keinen Unterschied zwischen Zahn und Implantat.
Tetsch (89) maß die SFFR an 135 Metallimplantaten (IMZ, TPS-Schrauben, Helikoidalschrauben, Linkow-Blades, ITI-Hohlzylinder), 66 Keramikimplantaten (Tubinger, Pfeilstiftimplantate, Bioceramimplantate vom Typ E) und an 131 Vergleichszähnen. Die SFFR ergab bei den Metallimplantaten mit einem Mittelwert von 12,0 eine etwas mehr als doppelt so hohe Rate wie der SFFR-Mittelwert der Keramikimplantate, der bei 5,5 lag. Der Wert bei den Vergleichszähnen belief sich auf 7,8. Tetsch bewertet die SFFR von 12,0 als an der Grenze zwischen einer gesunden Gingiva und einer diskreten Exsudation. Einschränkend stellt er aber fest, daß es sich bei der Metallimplantat-Gruppe um ältere Patienten handelte, während die Keramikimplantate vorwiegend als Einzelzahnimplantate im Oberkieferfrontzahnbereich jüngerer Patienten inseriert wurden.

Kirlic (45) fand bei ihrer Untersuchung der SFFR an enossalen Dentalimplantaten nach mehrjähriger Liegezeit bei etwa 75 % der Implantate normale bis gering entzündliche Werte. Die Befunde im Ober- und Unterkiefer waren in etwa gleich.

Die Untersuchungen Krekelers (48,49) von 63 Implantaten an 25 Menschen haben ebenfalls gezeigt, daß die Reaktion der periimplantären Gingiva auf ein Titan-Implantat praktisch der Reaktion beim natürlichen Zahn gleichzusetzen ist.

Tabelle 2

Tierversuche mit enossalen Titan-Implantaten

Autor Jahr	Spezies Anzahl	Implantat Anzahl	Bela-stung	Liege-dauer	Bemerkungen
Harris (34) 1971	Hund 9	Co-Cr.Blätter Titan-Blätter Schrauben	?	3 - 67 W	Titan dem Co-Cr. überlegen, Fluoreszin-Test
Babbush (7) 1972	Hund 2	Titan-Blatt-impl. 8	Ø	6 - 12 M	ossäre Durchwachsung
Meenaghan (57) 1973	Rhesus-affe 8	Titan-Blatt	?	3 W	frühester Knochen 3 Tage postop.
Linkow (56) 1973	Hund 2	Titan-Blatt 7	4 Ø 3 +		Knochenwachstum, dünne Bindegewebsschicht
Piliero (67) 1973	Hund 12	Titan-Blatt Anker	+	8 M	Gingivitis, Knochenresorption
Babbush (6) 1974	Hund 1	Titan-Blatt	?	1 J	gute Einheilung
Cross (21) 1974	Hund 4	Titan-Blatt 4 Grad. Perforation	+	3 M	3 Implantate fest, gute Knocheneinheilung
Doms (23) 1974	Hund 4 Affe 2	Ti-Klingen Ta-Nadeln 3-dimens. Impl.	Ø	7 - 12 M	Knöcherne Durchwachsung
Jacobs (42) 1974	Hund 1	Titan-Blatt 1	Ø	1 J	ossäre Durchwachsung der Perforation

Autor Jahr	Spezies Anzahl	Implantat Anzahl	Bela-stung	Liege-dauer	Bemerkungen
Richards (72) 1974	Hund	Titan-Blatt 4	Ø	3 - 12 M	direkter Knochen-kontakt, kaum Entzündung
Utz (88) 1974	Mini-schwein	Titan-Blatt	Ø	bis 2 J	Haltelinien im Knochen
Tetsch (85) 1974	Hund 6	Linkow, Virok Heinrich	Ø		hohe primäre Stabilität
Höller (36) 1975	Mini-schwein 5	CBS Anker 13 Heinrichschr. 13 Linkow Blatt 13	Ø	bis 42 W	schlechte Erfolge durch Turbinen-trauma, fehlende Verblockung
Jacobs (43) 1976	Hund 4	versch. Impl.	Ø	bis 1 J	Linkow-Impl. am besten
Kirsch (49) 1976	Hund	Schraube Titan-Blatt	Ø		Bindegewebs-manschette
Bloom (11) 1976	Hund 11	6 AL, 4V-Titan	+	12 M	3 abgestoßen, Attachmentver-lust 2 - 3: 6 mm
Gourley (30) 1976	Hund	Titan-Blatt 44	Ø	bis 2 J	40 +, Sulcus-tiefe bis 2 mm
Johns (45) 1976	Affe	Titan-Blatt 14			8 abgestoßen
Brunski (18) 1977	Hund	Titan-Blatt	+	12 M	Faserknochen, zweischichtige Kapsel

Autor Jahr	Spezies Anzahl	Implantat Anzahl	Bela-stung	Liege-dauer	Bemerkungen
Chiarenza (19) 1977	Affe 2	Titan-Blatt	Ø	63 T	strominduzierte Osteogenese
Dördelmann (24) 1977	Hund/Schwein 10 6	Blatt-Impl.31 (23 Titan)	+	z.T. bis 4 M	Ungeschiente locker
Perel (64) 1978	Hund 3	Linkow-Blatt 12	?		alle funtions-tüchtig, Binde-gewebs-Manschette
Schlegel (75) 1978	Hund 5	Titan-Blatt 15	+	z.T. bis 9 M	Pfeilerdurch-trittuntersuchung
Babbush (8) 1978	Hund 6	Titan-Blatt + Protrusil	+	9 - 12 M	kein Unterschied glatt-rauh
Baratieri (9) 1979	Hund 6	Titan-Blätter	Ø	62 - 97 T	erster Knochen nach 15 T, kein Unterschied offen-geschlossen
Yamane (95) 1979	Hund 25	Al_2O_3 Titan-Blätter	?	3 - 24 M	kein signifikan-ter Unterschied
Zarb (97) 1979	Hund 15	Titan-Blätter 30 teils mit PMMA-Zem.	?	9 - 12 M	gleich schlechte Ergebnisse
Randzio (70) 1979	Hund 11	6 Tripod 6 Klingen 15 Linkow-Blatt	+	bis 9 M	alle Linkow gut BG-Manschette
Kohler (50)	Kaninchen	Titan-Blätt-chen in Femur	Ø	20 W	dünne BG-Kapsel Knochenüberwachsung
Spiekermann (80)	Hund 12	Linkow/Titan-B. 30	+	?	BG-Membran bei allen, 6 elektro-magnetisch stimuliert

4. Eigene Untersuchungen

4.1. Material und Methode

4.1.1. Generation-5-Implantate, Verbesserungen

Die von Linkow konzipierten Implantatkörper waren im Querschnitt meißelförmige Blätter, die ursprünglich aus einer Co-Cr-Mo-Legierung (Vitallium) gefertigt waren. Man ging aber dann dazu über, die Blattimplantate nur noch aus reinem Titan zu fertigen, sowohl wegen der besseren mechanischen Qualitäten (leichtere Verformbarkeit ohne Veränderung der kristallinen Struktur), als auch wegen der wesentlich neutraleren und bioinerteren Eigenschaften des Titans.(Abb.1A)

Die Insertion dieser Meißel-Implantate erfolgte durch Einschlagen und verursachte mehr oder weniger große Knochenquetschungen und -spreizungen. Um eine schonendere Einbringung zu gewährleisten, wurde die Basis der Implantate nicht mehr meißelförmig, sondern geschlossen und abgerundet gestaltet. Dieses erforderte eine Operationstechnik, bei der nun eine Knochenrinne zur Aufnahme des Implantatkörpers gefräst werden mußte. Im Laufe der Zeit änderte und erweiterte man die Formen sowie die Größe der Verstrebungen, um möglichst allen anatomischen Gegebenheiten gerecht zu werden und mechanische Bearbeitungen (Kürzen etc.) zu vermeiden. Man vergrößerte die ursprünglich glatte Oberfläche durch Profilierung, um die Retention im Knochen zu verbessern, und führte eine schonendere Werkstoffbearbeitung ein (Kaltverformung aus einem Stück reinen Titans,Fräsen,kein Präge-und Stanzverfahren,Abb.1B)

Nach kurzzeitiger Rückkehr zur offenen Basis in den Jahren 1971 - 73 (Abb. 2) änderte man die Formen wiederum.
Die Entwicklung bewegt sich seit dieser Zeit nun eindeutig in Richtung kleinerer Fenster, abgerundeter, geschlossener Basis und stabilisierender innerer Verstrebungen hin. Aufgrund der vorher genannten Erkenntnisse und verschiedener Untersuchungen (Randzio Spannungsoptik 68, Linkow 54, Grafelmann 29) arbeitete Linkow seit 1975 an neuen Blattimplantaten, die 7 Jahre lang hauptsächlich von Linkow (54, 55) und Grafelmann (28, 29) als Prototypen in klinischer Erprobung waren und erst danach auf den Markt kamen. Hierbei handelt es sich nun um die Implantate der sogenannten 5. Generation, die seit 1982 im Handel sind. Folgende Änderungen sollen laut Herstellerangaben zu Verbesserungen gegenüber der alten Generation führen:

1. Die Implantatkörper weisen nun statt eines meißelförmigen Profils ein Schlangen-Gleitprofil auf (s. Abb. 3). Das vorherige Sägezahnprofil verursachte eine Verbreiterung der Knochenrinne durch abbrechende Knochentrabekel.
2. Eine geschlossene, stumpf abgerundete Basis gewährleistet eine bessere Kraftverteilung auf das Lagergewebe.
3. Die Torsionsstabilität wird infolge vermehrter Verstrebungen vergrößert.
4. Die Pfostenbasis ist verbreitert und soll nach der Insertion direkt breitbasig dem Knochen aufliegen (Insertionsstop); eine Spreizung des Knochenbettes, wie es bei der früher mehr keilförmig gestalteten Pfostenbasis möglich war, läßt sich so nunmehr vermeiden.

Abbildung 1 A

Linkow-Blatt-Implantate der 60-er Jahre



Abbildung 1 B

Linkow-Blatt-Implantate bis 1971



Abbildung 2

Linkow-Blatt-Implantate 1971-1973

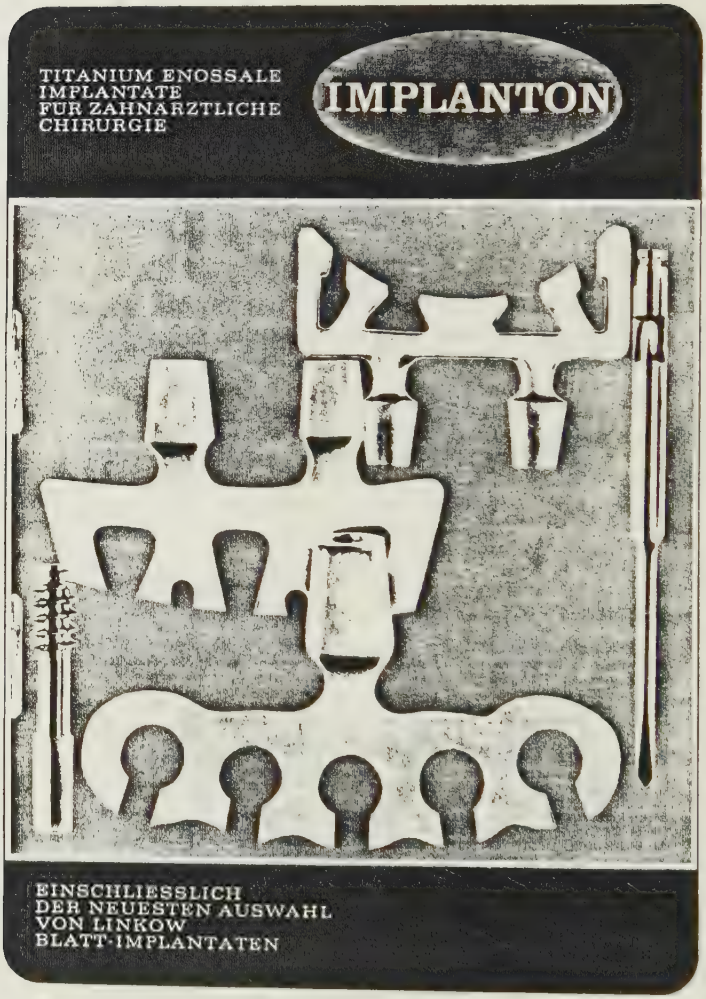

Abbildung 3

Linkow-Blatt-Implantate "Gneration 5"



5. Zur Erreichung des größeren Knochenkontaktes wurden die Streben verbreitert und so entsprechend kleinere Fensterungen geschaffen, um
   a) eine schnellere Knochenregeneration zu erreichen,
   b) die Anteile Knochensubstanz im Verhältnis zum Bindegewebsanteil zu erhöhen.
6. Kleine Schulterkerben geben dem Setzinstrument eine sicherere Führung.
7. Variable Schulterbreiten sollen ein besseres Ausnützen der anatomischen Gegebenheiten ermöglichen.
8. Es wird garantiert, daß der Werkstoff (reines Titan) durch schonende Bearbeitung seine natürliche kristalline Struktur bewahrt (keine Präge- und Stanzverfahren).
9. Bei der Neugestaltung der einzelnen Implantatkörper wurde darauf geachtet, daß eine infolge anatomischer Gegebenheit notwendig werdende Verkürzung des enossalen Teiles segmentweise vorgenommen werden kann, ohne die Gesamtkonstruktion zu schwächen (Abb. 3).
10. Der Hersteller bietet 2 Oberflächenvarianten des enossalen Teils an. Neben einer neuen Standardoberfläche, die eine feinnarbige Struktur besitzt (Abb. 4), kann man auch eine Titan-Plasma-Flame-Spray-beschichtete Oberfläche erhalten.
11. Die Einführung eines neuen Fräs- und Insertionsinstrumentariums ermöglicht es, mit 4 abgestuften Radfräsen eine exakte und schmale Insertionsrinne zu schaffen und eine erwünschte Friktion zu gewährleisten.

Um die behaupteten Verbesserungen gegenüber früheren Generationen biologisch zu objektivieren, führten wir die nachfolgenden experimentellen Untersuchungen durch.

Abbildung 4

Linkow-Blatt-Implantate "Generation 5 " (Firma Implanton)

4.1.2. Implantatmodell Hund

Der Hund bietet sich deshalb als Versuchstier an, da er über einen ausreichend großen Kiefer verfügt; außerdem ist er einfach zu halten.
Durch die Untersuchungen Axhausens (2,3,4) an Hunden ist deren Eignung als Versuchstier für Knochenstudien bekannt, da die osteoplastische Aktivität der des Menschen sehr ähnlich, allerdings etwa 1 1/2 mal schneller ist (2,3,4).
Randzio (69) konnte in seinen Hundeversuchen nachweisen, daß trotz erheblich niedrigeren biologischen Alters (1 - 2 Jahre) und wesentlich widerstandsfähigerem Knochen es auch hier bei ungünstigen Belastungsverhältnissen zu osteodestruktiven Vorgängen an den Implantatpfeilern kam.

Andererseits gibt es neben diesen günstigen Versuchsvoraussetzungen auch problematische Aspekte, die in Tabelle 3 zusammengefaßt sind.

Das Gebiß des deutschen Schäferhundes wird in der Literatur allgemein als Prototyp des Hundegebisses angesehen. Die Anatomie des Unterkiefers, des Kiefergelenkes und der Zähne beim Hund weist im Vergleich zum Menschen einige entscheidende Unterschiede auf, die etwas näher betrachtet werden sollen (60):
Der Hund als Fleischfresser besitzt lange, kegelförmige Hakenzähne und schmelzhöckerige, scharfkantige, seitlich komprimierte Backenzähne. Auf die kleineren ersten Backenzähne (OK P1 - P3, UK P1 - P4) folgt ein durch seine besondere Größe ausgezeichneter Zahn, der Reißzahn (OK M1, M2, UK M2, M3) (s. Abb. 5,8).

Beim Menschen finden sich im Gegensatz zum Hund sowohl bei den Prämolaren (P1, P2) wie auch bei den Molaren (M1, M2, M3) ausgeprägte Kauflächen.
Der Unterkieferast beim Hund ist niedrig und breit und geht in sanften Bogen aus dem langen, schmalen Unterkieferkörper hervor, beim Menschen jedoch ist er hoch und bildet mit dem kurzen, hohen Unterkieferkörper einen ausgeprägten Kieferwinkel. Die Lateralfläche dient dem Ansatz des musculus masseter und ist beim Fleischfresser zu der besonders tief ausgeprägten, deutlich begrenzten fossa masseterica ausgehöhlt. Die Gelenkwalze erreicht beim Menschen die Höhe des processus coroniodeus, beim Hund liegt sie weit darunter. Als weiteren Ansatz für den m. masseter weist der Unterkiefer des Hundes einen processus angularis auf (Abb. 6, 7). Der mandibulare Zahnbogen ist kleiner als der maxillare; infolgedessen gleitet bei Kieferschluß der distale Abschnitt der maxillaren Zähne mit ihrer lingualen Fläche an der labialen bzw. bukkalen Fläche der entsprechenden Zähne der Mandibula zum Teil vorbei (Scherenbiß). Diese Einrichtung läßt in Übereinstimmung mit dem Bau des Kiefergelenks nur Vertikalbewegungen des Unterkiefers(zentrische Okklusion) zu.
Das Kiefergelenk des Menschen stellt ein inkongruentes Walzengelenk (Dreh-Gleitgelenk) dar, was sowohl Öffnungs- und Schließ-, wie auch Seitwärtsbewegungen ermöglicht. Beim Hund ist durch ein fast völlig kongruentes Walzengelenk, bei dem die Drehachse quer verläuft und in der Achse der Gelenkwalze liegt, nur eine Vertikalbewegung möglich (Scharniergelenk).
Es fehlt das elastische ligamentum caudale. Der musculus masseter ist besonders stark entwickelt, die Muskeln für die Mahlbewegungen

Abbildung 5

Das Ersatzgebiß des Hundes

Abbildung 6

Kiefergelenk und Lig. orbitale des Hundes.
Ansicht von links und etwas von kaudal.

F Os frontale; *Jp* Os interparietale; *L* Os lacrimale; *M* Os maxillare; *Md* Mandibula; *O* Os occipitale; *P* Os parietale; *T* Os temporale; *Z* Os zygomaticum; *a* Proc. zygomaticus des Frontale; *b* Proc. temporalis des Zygomatikum; *c* Proc. zygomaticus, *d* Fossa madibularis, *e* Proc. retroglenoideus des Temporale; *f* Proc. articularis, *g* Proc. angularis, *h* Proc. muscularis der Mandibula; *1* Lig. orbitale; *2* Lig. laterale, *3* Discus articularis des Kiefergelenks

Abbildung 7

Vergleich des Unterkiefers von

Hund und Mensch.

a. Pars incisiva und a´ Pars molaris des Unterkieferkörpers
b. Unterkieferast,bzw. Fossa masseterica

c. Foramen mentale
d. Incisura vasorum
e. Linea obliqua
f. Angulus mandibulae
g.Processus coronoideus
h. Incisura mandibulae
i. Processus condylicus
k. Processus angularis
l. Foramen mandibulare
m. Symphysis mandibulae
n. Protuberantia mentalis
n´. Tuberculum mentale
o. Juga alveolaria

Abbildung 8

Vergleich der Kauflächenanatomie beim

Menschen und Hund

Schädel des Hundes. Basale Ansicht. I Okzipitale; *II* Temporale, Pars tympanica, *IIa* Pars squamosa und *IIb* Pars mastoidea; *III* Sphenoid; *IV* Pterygoid; *V* Palatinum; *VI* Vomer; *VII* Zygomaticum; *VIII* Arcus zygomaticus; *IX* Pars orbitalis des Frontale; *X* Maxilla; *XI* Incisivum; *XII* Raum vom Arcus zygomaticus überspannt. *1, 1* Tuberculi nuchalis; *2* For. magnum; *3* Condylus occipitalis; *4* Inc. intercondylica; *5* Fossa condylica ventr.; *6* Can. n. hypoglossi; *7* Proc. jugularis; *8* Fiss. petrobasialis und aborale Öffnung des Can. caroticus; *9* Sut. petrobasialis; *10* Fiss. petrotympanica (Glaseri); *11* Tuberculum musculare; *12* Bulla ossea; rechts; *13* Proc. muscularis; *14* For. caroticum ext.; *15* Tuba auditiva ossea; *16* Proc. glenoideus; *17* Fossa mandibularis; *18* For. ovale; *19* For. alare abor.; *20* Eingang in den Meatus temporalis; *21* For. stylomastoideum; *22* Porus acusticus ext.; *23* Anfang der Crista temporalis; *24* Proc. zygomaticus ossis temporalis; *25* Corpus basisphenoidei; *26* Corpus praesphenoidei; *27* For. alare or.; *28* Fiss. orbitalis; *29* For. opticum; *30* Hamulus ossis pterygoidei; *31* Pars horizontalis und *32* Pars sagittalis ossis palatini; *33* Sut. palatina; *34* Sut. palatomaxillaris ventr.; *35* Spina nas. abor.; *36* For. palatinum majus; *37* Sulcus palatinus; *38* Proc. alveolaris und *39* Proc. palatinus und *40* Proc. pterygoideus maxillae; *41* Fiss. palatina; *42* und *43* Corpus und *44* Proc. alveolaris ossis incisivi; *45* Proc. zygomaticus ossis frontalis.

Tabelle 3

Unterschiedliche Gesichtspunkte in der Bewertung des Implantatmodells Hund - Mensch

1. Beschleunigte Knochenregeneration
2. Zahnform und okkluso-artikuläre Verhältnisse
3. Belastungen (Raubtier, Spiel etc.)
4. Anatomische Strukturen
5. Mundhygiene
6. Kontrolluntersuchungen (Nachuntersuchungen, Röntgen)
7. Schmerzzustände

Die Punkte 5 - 7 gelten generell bei Tierversuchen

sind schwach. Daraus ergeben sich ganz andere Krafteinwirkungen auf die Zähne und das umgebende Knochengewebe als beim Menschen (höhere, kurzfristige Kräfte beim Zubeißen).

Trotz Verabreichung von weicher Nahrung kommt es bei den Versuchstieren zu Belastungen der Zähne durch Spiel und Raufereien mit anderen Hunden, Beißen in Teile des Zwingers und ähnliches.

Durch anders verlaufende Grenzen von unbeweglicher und beweglicher Schleimhaut und ein dickeres Mucoperiost vergrößert sich die Taschenbildung am Implantathals. Infolge der engeren Beziehung zur Kieferhöhle und spongiöseren Struktur des Oberkieferknochens ist der feste Sitz eines Oberkieferimplantats eher gefährdet und die Gefahr der Antrumperforation bei der Implantation gegeben. Die beim Menschen optimal durchzufuhrende Mundhygiene ist beim Hund nicht realisierbar, auch die orale Selbstreinigung findet durch die notwendige Verabreichung von Weichfutter nicht in ausreichendem Maße statt.
Ausführliche Kontrolluntersuchungen der Versuchstiere gestalten sich äußerst schwierig und sind nur in Narkose möglich.
Verzerrungsfreie Röntgenkontrollen in 2 Ebenen lassen sich aufgrund ungünstiger anatomischer Verhältnisse beim Einbringen des Films (z. B. zu flaches Gaumendach) nur postmortal anfertigen.
Eventuell auftretende Schmerzzustände sind beim Tier nur schwer objektivierbar.

4.2. Operatives Vorgehen

4.2.1. Entfernen der Zähne

Als Versuchstier stand uns ein Schäferhundbastard zur Verfügung, der am Operationstag 23 kg wog, äußerlich gesund war und einen guten Allgemeinzustand aufwies. Nach der Allgemeinnarkose mit 13 ml Nembutal i.v. wurde der Hund oral intubiert. Im ersten, dritten und vierten Quadranten gelang die Entfernung der Prämolaren P2 und P3 durch einfache Extraktion, die Molaren M1 und M2 im zweiten Quadranten bedurften einer Osteotomie. Nach dem Glätten der Knochenkanten und Wundverschluß mit einem resorbierbaren Nahtmaterial nahmen wir mit Optosil einen Situationsabdruck zur Herstellung individueller Löffel für die spätere Abdrucknahme der zu präparierenden Stümpfe.
Der Heilungsprozeß verlief unter entsprechend postoperativen Kontrollen komplikationslos.

4.2.2. Auswahl der Implantate

Es wurden folgende Implantate ausgewählt (Abb. 9):

a. Im rechten Unterkiefer der Typ L 141 in der Prämolarenregion.

b. Im linken Unterkiefer der Typ TU 407 S in der Prämolarenregion. Der Typ 407 S ist durch eine kleine Plattform unterhalb des Halses, einen sogenannten Insertionsstop, charakterisiert und weist außerdem als einziger ein keilförmiges Profil auf. Dieser Typ ist laut Hersteller für Ober- und Unterkiefer geeignet.

c. Im rechten Oberkiefer der Typ U 321 in der Prämolarenregion.

d. Im linken Oberkiefer der Typ U 384 als distales Tuberblade. Dieses Implantat mußte aus Platzgründen um einen Pfosten gekürzt werden.

4.2.3. Insertion der Implantate

Vier Monate nach der Zahnentfernung waren die Alveolen vollständig reossifiziert. Der Hund erhielt wiederum eine Nembutal-Allgemeinnarkose (13 ml) und Intubation. Zunächst erfolgte die Präparation der jeweils angrenzenden Molaren, bzw. Prämolaren zu Kronen mit supragingivaler Hohlkehle (Zahnschema Abb. 5). Aus den über 60 Varianten der Linkow-Implantate wählten wir die oben beschriebenen 4 verschiedenen Implantatformen aus. Dabei griffen wir auf die sogenannte Standard-Oberfläche zurück, da bei den Titan-Plasma-Flame-Spray-beschichteten Implantaten

Abbildung 9

Auswahl der Implantate der Firma Implanton

L 141 ●★

TU 407 S ★

U 321

U 384 X

Rißbildungen und gelegentliches Abplatzen beschrieben wurde (Weiss, 94, 95).

Nach Schleimhaut-Periost-Schnitt und Freipräparierung des Alveolarkammes frästen wir die Knochenrinne. Hierbei verzichteten wir bewußt auf die frühere Turbinenpräparation, um eine Traumatisierung des Knochens durch übermäßige Hitzeentwicklung weitestgehend zu vermeiden. Es wurde bei niedrigen Drehzahlen und maximaler Kühlung mit physiologischer Kochsalzlosung und den vom Hersteller entwickelten Radfrasen gearbeitet. Anschließend beendeten wir den Präparationsvorgang mit Fissurenfräsen im Rotring-Winkelstück (Micro-Mega) unter niedriger Drehzahl (ca. 2000 U/min.) und maximaler Kühlung. In die so geschaffenen Knochenrinnen inserierten wir die Implantate mit leichten Hammerschlägen bis zur völligen Versenkung der Implantatschulter unterhalb der Knochenkortikalis. Intra operationem trat im linken Oberkiefer eine Mund-Antrum-Verbindung auf, wobei das Implantat 2 mm in die Oberkieferhöhle ragt. Trotzdem brachten wir dieses Implantat (Typ U 384) in situ.

Die Abdrucknahme erfolgte mit vorher angefertigten individuellen Löffeln und Optosil-Xantopren.

4.3. Prothetische Versorgung und Verlaufskontrolle

Die gewonnenen Abdrücke gossen wir im Labor mit Tewestone-Stumpfgips aus und sockelten den Zahnkranz mit Hartgips. Da die Präparation der Stümpfe und die Implantatstümpfe alle supragingival lagen, konnte auf eine Herstellung von Sägestumpfmodellen verzichtet werden. Nachdem aufgrund der beim Hund andersartigen Artikulation kaum Seitwärtsbewegungen auftreten, genügte es, die Modelle in einen einfachen Mittelwertartikulator einzustellen (Abb. 10).
Daran schloß sich die Wachsmodellation an. Hierbei gingen wir so vor, daß wir den natürlichen Pfeilern ihre ehemalige anatomische Form wiedergaben, auf die Implantatpfeiler jedoch nur zylindrische Käppchen modellierten. Den natürlichen Pfeiler und den Implantatpfeiler verbanden wir mit einem stabilen unterspülbaren Steg. Okklusionskontakte wiesen nur die auf den natürlichen Pfeilern modellierten Kronen auf. Als Metallegierung für den Guß verwendeten wir Palliag, eine Silber-Palladium-Legierung der Firma Degussa.

Eine Woche nach Implantation entfernten wir, wiederum in Nembutal-Allgemeinnarkose, die Nähte. Dabei zeigten sich reizlose Wundverhältnisse. In der gleichen Sitzung zementierten wir die Palliagbrücken mit schnellhärtendem Harvard-Zement ein. Nach Entfernung der Zementüberschüsse und Kontrolle der Okklusionskontakte fertigten wir Röntgenkontrollaufnahmen an, durch die die regelrechte Positionierung der Implantate im Knochen dokumentiert ist (Abb. 11).

Abbildung 10

Ausgearbeitete Brücken im Mittelwertartikulator

Abbildung 11

Röntgenaufnahmen nach Einsetzen der Brücken

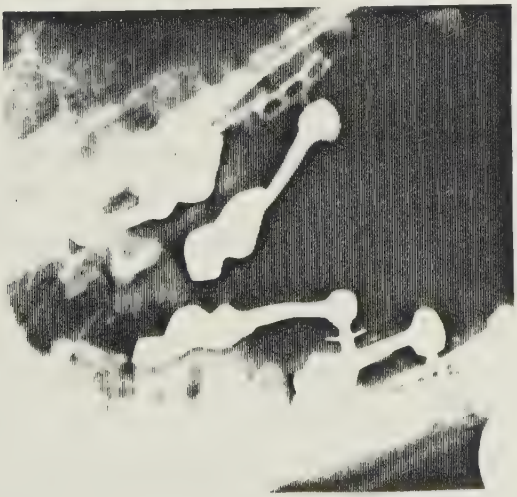

Der Hund erhielt in der Folgezeit Weichfutter (Hundeflocken). Der Sitz der Implantate und der Suprakonstruktion wurde in monatlichen Abständen kontrolliert. Der Allgemeinzustand und Ernährungszustand des Hundes erwies sich als einwandfrei, er nahm in dieser Zeit 2 kg an Gewicht zu.

4.4. Klinische Ergebnisse

Die abschließende klinische Untersuchung nahmen wir nach 6 Monaten in Allgemeinnarkose vor. Sie zeigte folgende Ergebnisse:

Eine Woche zuvor war die Brücke im rechten Unterkiefer verlorengegangen. Das damit verbundene Implantat wies eine Lockerung I. bis II. Grades auf. Nach Abnahme der verbliebenen 3 Brücken zeigte lediglich das Implantat rechts oben einen Lockerungsgrad etwas größer als I, die beiden anderen Pfosten waren fest. Die Messung der Sulcus-Fluid-Fließrate geschah mit Hilfe des standardisierten Periotron-Verfahrens.
Mit dem halbautomatischen Analyse-Gerät "Periotron" der Firma Siemens gelingt es, die Menge der aus dem Gingivalsulcus austretenden Flüssigkeit unter standardisierten Bedingungen zu messen und so entzündliche Erscheinungen an parodontalen Geweben zu bestimmen. Der Austritt von Sulcusflüssigkeit ist nach Spranger (79) charakteristisch für eine Initialläsion der Gingiva.
Bei der Bewertung der SFFR-Werte haben wir uns an den in der Gebrauchsanweisung des Periotron-Geräts bzw. in der Literatur genannten Normalwerten orientiert:

SFFR	klinisches Erscheinungsbild
0 - 10	keine Gingivaveränderung
10 - 30	geringe Entzündung der Gingiva
30 - 50	mäßige Entzündung der Gingiva
über 50	starke Entzündung der Gingiva, Gingivablutung bei Sondierung

Unsere Meßwerte ergaben für die periimplantäre Gingiva bis zu 8-fach höhere Werte, verglichen mit den natürlichen Zähnen. Die Durchschnittswerte am natürlichen Zahn betragen 27,5, am Implantatpfeiler 112,0, Taschentiefenmessungen mit der graduierten PA-Meßsonde erbrachten Werte bis zu 3 mm an den Implantaten.
(Durchschnittswerte am natürlichen Zahn 1,47, am Implantatpfeiler 1,81 mm).

Die Blutungsneigung des Gingivalsulcus war bei allen Implantatpfosten leicht erhöht. Zahnstein und Konkremente fanden sich um die Implantate nur mäßig. Sämtliche klinischen Parameter sind in der Tabelle 4 zusammengefaßt.

Tabelle 4

Zusammenfassung der klinischen Befunde

Implantat-Nr. Kronenpfeiler	Lockerung	Taschentiefe (mm)	SFFR	Zahn-stein	Blutungsneigung bei Sondierung
U 321	I - (II)	mes. 2 bucc. 2 pal. 3 dist. 3	70	(+)	+
OK rechts					
P 4	0	mes. 2 bucc. 1 pal. 2 dist. 3	25		
U 384	0 - (I)	mes. 2 bucc. 2 pal. 2,5 dist. 2	161	(+)	(+)
OK links					
P 4	0	mes. 1,5 bucc. 1,5 pal. 1 dist. 2	22		
TU 407 S	0 - (I)	mes. 1 bucc. 2 ling.1,5 dist. 1	180	(+)	(+)
UK rechts					
U 1	0	mes. 1,5 bucc. 1 ling.1 dist. 2	36		
L 141	(I) - II	mes. 1 bucc. 2 ling.1,5 dist. 1	37	-	(+)
UK links					
P 4	0	mes. 1 bucc. 1 ling.1 dist. 1	27		

4.5. Entnahme der Knochenpräparate

Im Anschluß an die klinische Untersuchung am narkotisierten Tier schläferten wir den Hund mit einer Überdosis Nembutal ein. Wir resezierten nun die implantattragenden Kieferabschnitte und fixierten sie nach schonender Entfernung der Palliagbrücken in Glutaraldehyd (GAH).

Zusammensetzung des GAH:

960 ml Methanol
500 ml Formalin
40 ml Glukose-Phophat-Puffer mit PH-Wert 7,4

4.6. Röntgenologische Ergebnisse

Für die postmortalen Röntgenaufnahmen benutzten wir einen Kodak-Film DF 49 ultra-speed, Size 4. Belichtungszeit war 0,32 sec. bei 70 KV.
Röntgenologisch zeigten sich um alle Implantate bis zu 1 mm starke osteolytische Bezirke, die besonders in den Fensterungen auftraten. Das distale Tuberblade (Typ U 384) links oben ragte 2 mm in die Kieferhöhle. Ein starker, trichterförmiger osteolytischer Einbruch fand sich am Implantat links unten (Typ TU 407 S), direkt unterhalb der Insertionsstops. Die Implantatschultern bei allen Implantaten waren nur noch teilweise von Knochen bedeckt.

4.7. Histologische Ergebnisse *

Nach Fixierung der entnommenen Knochenpräparate in GAH folgte die Entwässerung in aufsteigender Alkoholreihe. Zur exakten gemeinsamen Beurteilung von Implantat und Lagergewebe nahmen wir eine gemeinsame Einbettung in Kunststoff (Araldit) vor und stellten Dünnschliffpräparate her (Tetsch 85).
Bei den Färbemethoden wurden die Masson-Goldner-Färbung (jeweils 1 Präparat eines Implantates) zur Darstellung und Abgrenzung des Plattenepithels, Bindegewebes und Knochens und die Toluidinblau-Färbung (13 Stück) zum Nachweis der Mastzellen und Bindegewebskapseln ausgewählt. Beide Färbungen seien nach Romeis (72) kurz beschrieben:

A. Masson-Goldner-Färbung (Masson's grüne Trichromfärbung)
   a. Kernfärbung mit Weigert'schem Eisenhämatoxilin
   b. Färben in Säurefuchsin-Ponceau
   c. Abspülen in 1 %iger Essigsäure
   d. Differenzieren in Phosphormolybdänsäure
   e. Abspülen in 1 %iger Essigsäure
   f. Gegenfärben in Lichtgrün
   g. Auswaschen in 1 %iger Essigsäure
   h. Absoluter Alkohol, Xylol, Balsam

Bei der Masson-Goldner-Färbung stellen sich die Kerne bräunlich-schwarz dar, das Cytoplasma ziegelrot, die Erythrozyten orangegelb, das Bindegewebe und der Schleim grün.

* Die histologischen Präparate wurden von Herr Professor Donath vom pathologischen Institut der Universität Hamburg hergestellt.

B) Toluidin-Blau-Färbung

Die Präparate liegen 12 - 24 Stunden in 1 %iger wässriger Lösung, bis man sie in 96 %igem Alkohol differenziert und in Sublimat, Sublimatgemisch oder absolutem Alkohol fixiert. Die Granula der Mastzellen färben sich rot an, alles basophile erscheint blau.

Folgende Zellstrukturen spielen bei der histologischen Betrachtung unserer Präparate eine Rolle (73):
Plasmazellen fallen durch einen großen Plasmaleib und einen kleinen, meist exzentrisch liegenden runden Zellkern auf, deren Chromatin in Radspeichenstruktur angeordnet ist.
Sie sind zuständig für die Bildung von Antikörpern - im Bindegewebe örtlich unterschiedlich verteilt - und treten vermehrt bei chronischen Entzündungen auf.
Monozytäre Zellformen sind die größten Blutzellen (Ø 12 - 20 µm) mit eingekerbtem, nierenförmigem oder hufeisenförmig gelapptem Zellkern. 4 bis 8 % der Leukozyten im Blut sind Monozyten, sie bewegen sich amöboid und durchwandern die Wände der Blutkapillaren. Nach dem Austritt aus der Blutbahn wandeln sie sich in Histozyten um und unterstützen die ortsansässigen Histiozyten des Bindegewebes. Histiozyten sind Makrophagen, sie phagozytieren körpereigene wie körperfremde Stoffe (z. B. gealterte Blutzellen, Zell- und Gewebstrümmer, Fremdkörper), speichern diese und verdauen sie.
Polymorphkernige Granulozyten stellen 75 % der Leukozyten dar, enthalten Granula im Zelleib, haben verschieden geformte Zellkerne (polymorph, segmentkernig) und teilen sich nicht. Sie sind die Entzündungszellen des Körpers und werden je nach Anfärbbar-

keit der Granula in neutrophile (Mikrophagen), basophile oder eosinophile Granulozyten eingeteilt. Die Mikrophagen bilden bei massenhaftem Zerfall den Eiter, die eosinophilen machen Histamine und Allergene unschädlich, die basophilen scheinen ebenfalls antiallergische Funktionen auszuüben.
Kollagene Fasern finden sich in allen faserigen Bindegeweben, am reichlichsten im straffen und parallelfaserigen Bindegewebe. Die kollagenen Fasern sind nicht dehnbar, aber zugfest. In den Bindegewebskapseln über- und unterkreuzen sie sich in lockerer oder dichter Lage; so entstehen stabile Fasergitter.
Die Osteoblasten, einkernige kleine Zellen mit wenig Zytoplasma, liegen in einer Reihe nebeneinander am Osteoid und bestimmen durch Osteoidausscheidung das Knochenwachstum.
Die Osteoklasten hingegen, große mehrkernige Riesenzellen, bauen den Knochen enzymatisch ab und bilden im Knochen die typischen "Howshipschen Lakunen". Ein Osteoklast zerstört den Knochenaufbau von 100 Osteoblasten.

Verschiedene mononukleäre Zellformen, die wir in der Bindegewebskapsel fanden, konnten mit Hilfe der beiden angefertigten Färbungen nicht genau differenziert werden, es dürfte sich jedoch um chronische Entzündungszellen handeln.

Bereits in der Lupenvergrößerung sieht man in allen angefertigten Schliffpräparaten eine breite bindegewebige Einscheidung der Blattimplantate. sie ist besonders ausgeprägt bei den klinisch gelockerten Implantaten. Ein direkter knöcherner Kontakt zum Titan liegt nirgends vor.

Deutlich erkennbar ist der sekundär entstandene, trichterförmige Knochenabbau im Bereich des Implantathalses (Abb. 12). Die Breite der Bindegewebskapsel beträgt im Durchschnitt 1,34 mm. Im Bereich an der Implantatschulter verbreitert sich die Bindegewebskapsel um durchschnittlich 0,5 mm gegenüber den Meßstellen an der Implantatbasis.

Die schematische Skizze der Übersichtsvergrößerung der vier Implantate im Querschnitt (Abb. 12) soll die folgende genauere histologische Begutachtung erleichtern; die Ziffern weisen auf den Ort der nachfolgenden Ausschnittsvergrößerung hin.

Implantat Typ L 141 rechter Unterkiefer (Abb. 13)
Schon in geringer Vergrößerung fällt ein starker trichterförmiger Knochenabbau im Bereich der Durchtrittsstelle durch die Schleimhaut auf. Das Epithel wächst, eng am Implantathals anliegend, weit in die Tiefe bis kurz vor die erste Implantatfensterung; das subepitheliale Bindegewebe ist entzündlich verändert, vorherrschend sind hier dichte plasmazelluläre Infiltrate als Ausdruck einer chronischen Entzündung (Abb. 14). In der Masson-Goldner-Färbung sieht man im Bindegewebe 4 mm unterhalb der Schleimhaut und etwa 2 mm neben dem Implantathals zwei ca. 0,5 mm lange Titanteilchen, umgeben von Entzündungszellen, Makrophagen und zellarmem Bindegewebe. Das Implantat ist insgesamt von einer dicken Bindegewebskapsel umgeben, die am Implantat sehr zellarm und parallelfaserig zur Implantatoberfläche erscheint; vermehrt erkennt man Zellen in Richtung auf den umgebenden Knochen, von dem aus die Kollagenfasern in die Bindegewebskapsel einstrahlen. Bei starker Vergrößerung lassen sich vereinzelt Rundzellinfiltrate und poly-

morphkernige Granulozyten in der Kapsel als Ausdruck einer geringgradigen chronischen Entzündung ausmachen. Im Bereich der Fensterung imponiert eine stark knöcherne Durchwachsung mit neugebildetem, gefäßreichem Knochen, der eine starke Osteoblastenaktivität aufweist. Der Knochensaum um das Implantat ist glatt ohne Anzeichen akuter Resorption. Lediglich im Bereich der Durchtrittsstelle durch die Gingiva und an der Basis treten vermehrt Osteoklasten auf; hier erscheinen vereinzelt die typischen Lakunen des Knochenabbaus. In der Toluidinblaufärbung zeigt sich in vereinzelten Abschnitten eine auffallend schwarze Tingierung der Osteozytenkanäle und der Osteozyten.

Implantat Typ 407 S linker Unterkiefer (Abb. 15)
Das im Bereich der Pfeilerdurchtrittsstelle entzündlich veränderte Plattenepithel liegt dem Implantathals und dem Insertionsstop dicht an; es finden sich Infiltrate von Plasmazellen und entzündlich veränderte Epithel-Bindegewebsproliferationen unterhalb des Insertionsstops(Abb. 16). Der Knochen ist trichterförmig abgebaut und weist genau gegenüber der äußeren Kante des Insertionsstops leichte Einbuchtungen der oberflächlichen Knochenstrukturen mit Lakunenbildung auf. Die Masson-Goldner-Färbung zeigt eine teilweise Oberwachsung der Implantatschulter, jedoch ist eine Durchwachsung der Fensterungen nur in zwei Präparaten zu erkennen. Die Durchwachsung beginnt von beiden Seiten, wo sich ein sehr aktiver, gefäßreicher Knochen findet. In der zellarmen Bindegewebskapsel treten vereinzelt Titaneinsprengungen auf; die Kapsel selbst ist parallelfaserig zur Implantatoberfläche angeordnet.

Implantat Typ U 321 rechter Oberkiefer (Abb. 17)
Trichterförmiger Knochenabbau am Implantathals, plasmazelluläre Infiltrate und in die Tiefe prolifierendes Plattenepithel bestimmen auch hier das histologische Bild an der Pfeilerdurchtrittsstelle. Die Tiefenproliferation des Plattenepithels stellt sich in diesem Präparat besonders gut dar (Abb. 18); sie reicht bis ca. 2/3 der Implantatlänge. Die Epithelzellen liegen direkt am Implantat an, darauf folgt die zellarme Bindegewebskapsel, die erst in Richtung auf den Knochen an Zellanzahl zunimmt. In den Fensterungen hat eine schmale Durchbauung mit neugebildetem, spongiösem Knochen stattgefunden, wobei noch eine starke osteoblastische Aktivität vorzuherrschen scheint. Die Implantatschultern zeigen keinerlei knöcherne Überwachsung. In der Masson-Goldner-Färbung (Abb. 17) erkennt man sehr schön die zur Implantatoberfläche parallelfaserige Bindegewebskapsel. Zwischen Knochen und Bindegewebe fällt der starke Osteoblastensaum und eine Osteoidschicht auf. Vom Knochen strahlen kollagene Fasern in die Kapsel ein. Schwarze Einlagerungen finden sich sowohl im Bindegewebe des Halsbereiches als auch in den Knochenbälkchen der Implantat-Fensterungen.

Implantat Typ U 384 linker Oberkiefer (Abb. 19)
Auffallend bei diesem Präparat ist die ausgeprägte spongiöse Struktur des Oberkieferknochens. Um die mit einem dicken Bindegewebspolster umgebenen Implantatstreben hat er sich wannenförmig ausgebildet. Die Durchtrittsstelle mit dem typischen trichterförmigen Knochenabbau zeigt ein bis zu 8 mm in die

Tiefe reichendes Plattenepithel, das subepitheliale Infiltrate von Entzündungszellen aufweist. Die Fensterungen sind geringfügig von frischgebildetem spongiösem Knochen durchwachsen (Abb. 20). In der überall anzutreffenden Bindegewebskapsel lassen sich polymorphkernige Granulozyten nachweisen (Abb. 21). Mit einem kleinen Teil der Basis ragt dieses Implantat in die Oberkieferhöhle hinein. An dieser Stelle treten vermehrt Plasmazellen und polymorphkernige Granulozyten auf, was auf eine chronische Entzündung der Oberkieferhöhle schließen läßt.

Zusammenfassend kann man sagen, daß sich in allen Präparaten am Durchtrittsbereich zur Mundhöhle regelmäßig ein trichterförmiger Knochenabbau und eine Epitheltiefenproliferation mit entzündlich verändertem subepithelialem Bindegewebe nachweisen läßt (Abb. 16). Vorherrschend sind hier dichte plasmazelluläre Infiltrate als Ausdruck einer chronischen Entzündung (Abb. 14).
Das Epithel liegt dem Implantat direkt an und geht teilweise bis in tiefe Abschnitte innerhalb des Knochens (Abb. 18).
Die hin und wieder auftretende Spaltbildung zwischen Implantat und Plattenepithel bzw. Bindegewebe dürfte ein Fixationsartefakt sein, da Glutaraldehyd nur eine geringe Infiltrationstiefe gegenüber anderen Fixantien (Formalin, Carnoy, Zenker) aufweist. Vereinzelt trifft man in der periimplantären Bindegewebskapsel Entzündungsherde an, wie z. B. polymorphkernige Granulozyten (Abb. 21). In der Regel herrscht jedoch der Ein-

druck eines zellarmen, zirkulär und oberflächenparallel zum Implantat angeordneten Bindegewebes mit vom Knochen her einstrahlender Kollagenfaser vor (Abb. 17).
Der Knochensaum erscheint relativ glatt begrenzt ohne große Anzeichen akuter Resorption. Vermehrt Osteoblasten finden sich im Bereich der Basis und des trichterförmigen Knochenabbaus. Vor allem im Oberkiefer haben sich spongiöse Knochenbälkchen wännchenförmig um die Bindegewebskapsel angeordnet (Abb. 20). Gesteigerte Osteoblastenaktivität läßt sich vor allem in den Fensterungen und um die Implantatstreben erkennen. In allen Präparaten hat man in umschriebenen Abschnitten den Eindruck, daß Titan durch monozytäre Zellformen abgebaut wird. Die knöchernen Strukturen zeigen abschnittsweise eine schwarze Tingierung der Osteozytenkanälchen und auch des Cytoplasmas der Osteozyten unter Aussparung der Kerne. In einzelnen Kanälchen sieht man nahe am Osteoidsaum schwarzes, in Kollagenfasern eingelagertes Material. Zur Sicherung einer vorliegenden Metallose wären jedoch weitere analytische Untersuchungen erforderlich.

Abbildung 12

Übersicht der folgenden Abbildungen

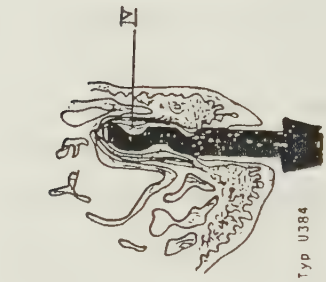

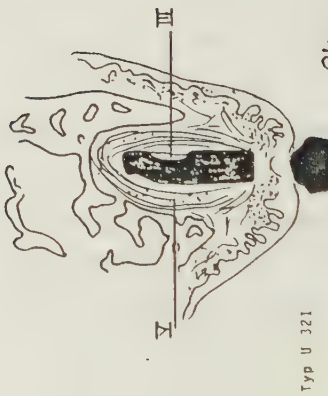

Ok li.

Uk li.

Ok re.

Uk re.

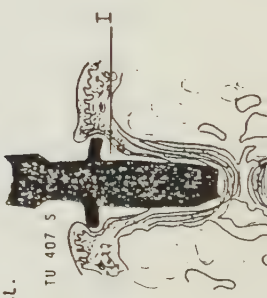

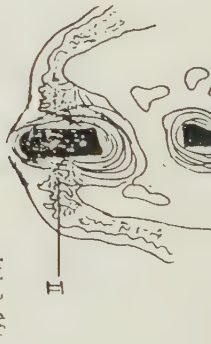

Abbildung 13

Typ L 141 UK rechts

Übersicht (14 : 1)

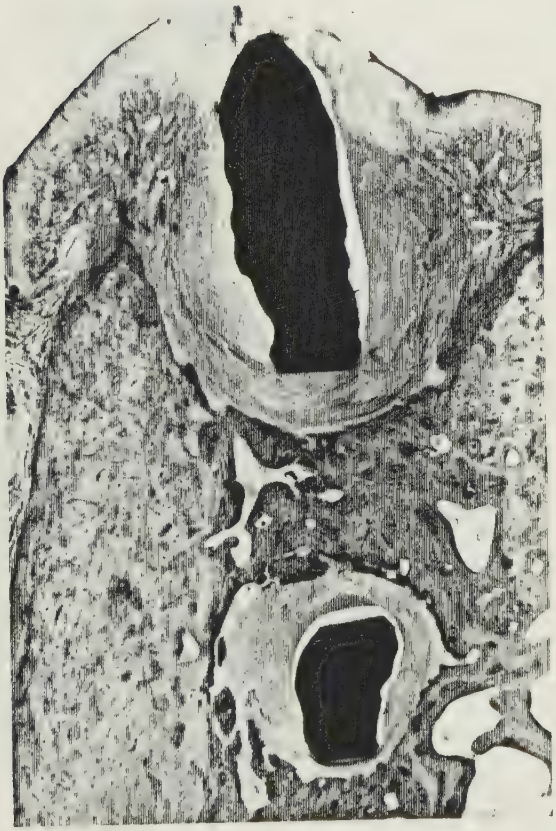

Abbildung 14

Plasmazelluläre Infiltration des periimplantären subepithelialen Bindegewebes (80 : 1) II

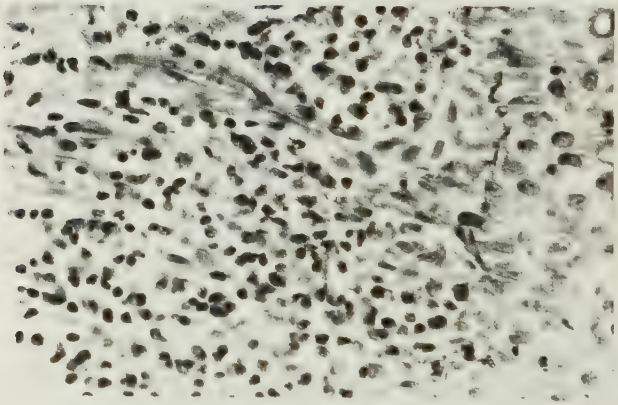

Abbildung 15

Typ TU 407 S UK links

Übersicht (14 : 1)

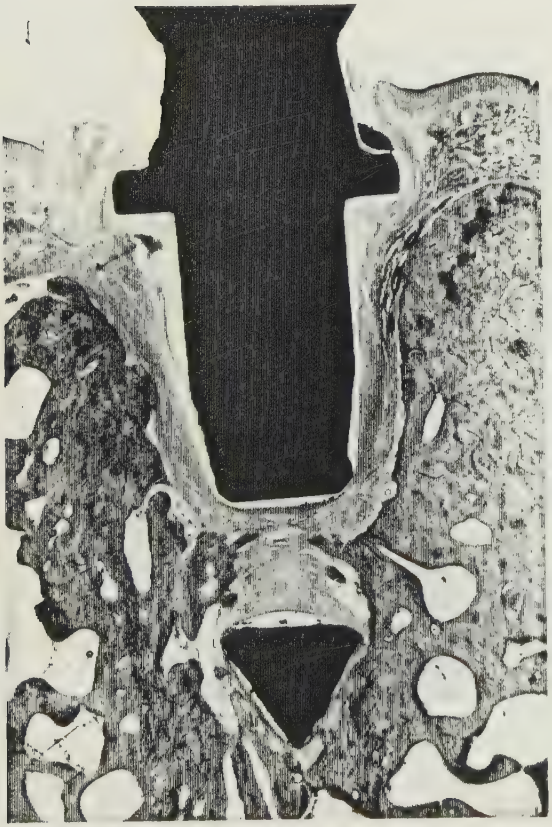

Abbildung 16

Entzündlich veränderte Epithel-Bindegewebs-Proliferation unterhalb des Insertionsstops

(40 : 1) I

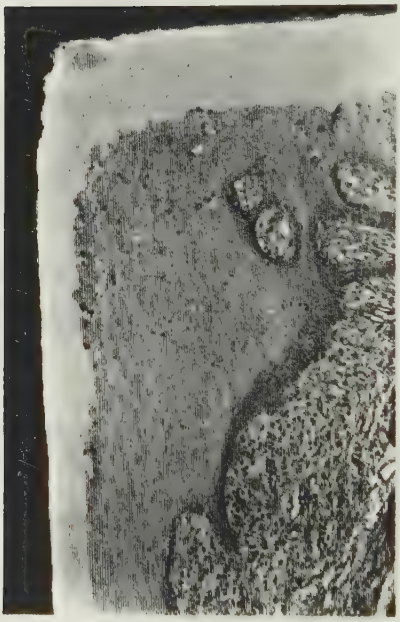

Abbildung 17

Typ U 321 OK rechts

Übersicht

Zirkuläre Bindegewebskapsel

(16 : 1) V

Abbildung 18

Epithelzellverbände in der Tiefe
entlang des Implantatkörpers
(60 : 1) III

Abbildung 19

Typ U 384 OK links

Übersicht (14 : 1)

Abbildung 20

Bindegewebs- und Spongiosastrukturen
um die Implantatperforationen
(12,8 : 1)

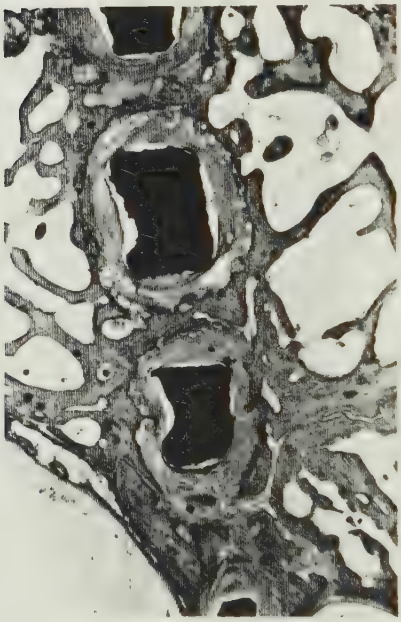

Abbildung 21

Polymorphkernige Granulozyten innerhalb der periimplantären Bindegewebskapsel (80 : 1) IV

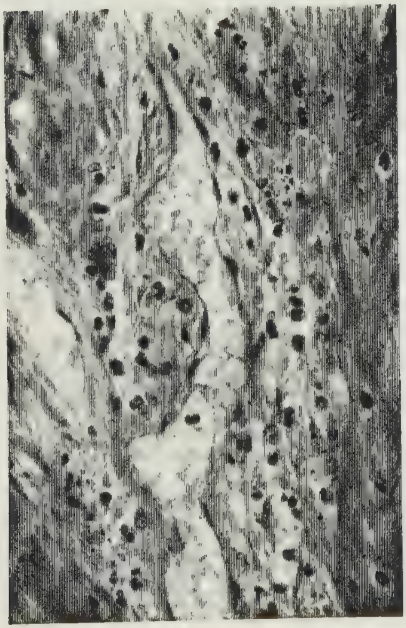

5. Diskussion

Die von uns erhobenen klinischen, röntgenologischen und histologischen Befunde stehen weitgehend im Einklang mit früheren, ähnlich angelegten Untersuchungen an älteren Linkow-Blatt-Implantaten (21,27,63,69). Übereinstimmung besteht hinsichtlich der jedesmal anzutreffenden periimplantären Bindegewebskapsel. Ihr wurde - wie erwähnt - von manchen Vertretern der Blattimplantate (6,7,63) eine parodontiumähnliche Pufferfunktion (Neoparodont, Pseudoparodont) zugeschrieben. Wir würden sie dagegen eher als belastungsspezifische Abgrenzungsreaktion interpretieren. Zudem ist von der Faserverlaufsrichtung her eine gerichtete Druck-Zug-Transformation auf den umgebenden Knochen im Sinne eines desmodontalen Aufhängeapparates wenig wahrscheinlich. Eine gewisse leichte Beweglichkeit des Implantates bei funktioneller Belastung ähnlich des natürlichen Zahnes ist aufgrund der vorhandenen Bindegewebskapsel nicht auszuschließen, was den Erfolg der Implantation primär nicht in Frage stellen dürfte.

Die entzündlichen Epithelproliferationen an der Durchtrittsstelle des Implantates sind sicherlich durch die fehlende orale Hygiene beim Hund mitbedingt. Nachbarzähne und Schleimhaut wiesen aber hier einen völlig normalen Befund auf. Eine Tendenz zur Taschenbildung läßt sich auch beim Menschen immer wieder nachweisen. Obwohl in mehreren Experimenten die Schrankenfunktion der Epithelmanschette am Implantathals gegenüber Bakterien nachgewiesen werden konnte (14,22,35,70,75), ist dieser Bereich nach wie vor als ein besonders infektionsanfälliger Ort zu betrachten, der nur bei bester Mundhygiene sicher zu beherr-

schen ist. Daß die geschlossene, stumpf abgerundete Basis eine bessere Kraftverteilung auf das Lagergewebe gewährleistet, konnte schon durch die spannungsoptischen Versuche von Randzio (68) belegt werden. Auch bei unseren histologischen Untersuchungen fanden wir keinen vermehrten Knochenabbau an der Implantatbasis.

Die verkleinerten Fensterungen im Implantatkörper scheinen unserer Ansicht nach die Knochendurchwachsung eher zu behindern, da durch die immer vorhandene Bindegewebskapsel der Raum zwischen den Streben sehr eingeengt wird. In fast allen Präparaten ließen sich schwarze Tingierungen und Metallteilchen im Bindegewebe, den Osteozytenkanälchen, im Cytoplasma der Osteozyten und in Makrophagen nachweisen. Diese Veränderungen, die auch schon bei anderen Autoren Erwähnung finden (61) sprechen mit ziemlicher Sicherheit für das Vorliegen einer Metallose, die aber endgültig durch weitere analytische Methoden nachgewiesen werden müßte. Ob es durch diese Metallose zu einem pathologischen Geschehen oder einer Implantatfraktur kommen könnte, bedarf weiterer Langzeitstudien und sei hier dahingestellt. Bei den Flame-Spray-beschichteten Implantaten dürfte durch die rauhere, größere Oberfläche die Metallose stärker in Erscheinung treten.

Der Insertionsstop des Implantattyps 407 S im linken Unterkiefer kann nicht als Verbesserung angesehen werden, da sich hier der größte trichterförmige Knochenabbau befand und sich gegenüber den Kanten des Insertionsstops leichte Einbuchtungen im Knochen zeigten, was auf Knochenabbau durch Mikrobewegungen zurückzuführen sein dürfte.

Eine abschließende Wertung der von uns erhobenen Befunde erlaubt

- unter Vorbehalt der geringen Fallzahl - keine Neueinordnung des Blattimplantatsystems der 5. Generation. Die klinischen Ergebnisse und die hohen Anwendungszahlen der Titan-Blatt-Implantate in der Vergangenheit lassen jedoch vermuten, daß unter günstigen Voraussetzungen ein langdauernder reaktionsloser Verbleib auch mit dieser neuesten Auflage erreicht werden kann.

Wie bereits anfangs festgestellt, ließe sich eine Verbesserung der knöchernen Einheilung auch beim Linkow-Blatt durch eine lastfreie Einheilungsphase erzielen.
Dazu müßte der enossale Teil getrennt vom Pfosten inseriert werden und mindestens 3 Monate unbelastet einheilen können. Schlegel (77) modifiziert daher neuerdings das Blattimplantat durch eine Schraubverbindung zwischen Pfosten und Implantatkörper (Abb. 22). Die Aufrechterhaltung einer auf diese Weise erzielbaren primären knöchernen Integration hängt in der Funktionsphase dann wesentlich von einer die physiologischen Belastungsgrenzen des Knochens nicht überschreitenden Lasteinleitung und -verteilung des Kaudruckes sowie der Verhinderung einer übermäßigen Epithel-Bindegewebsproliferation von der Tasche her (Mundhygiene) ab.

Abbildung 22

Zweizeitiges Implantatsystem nach Linkow, modifiziert nach Schlegel

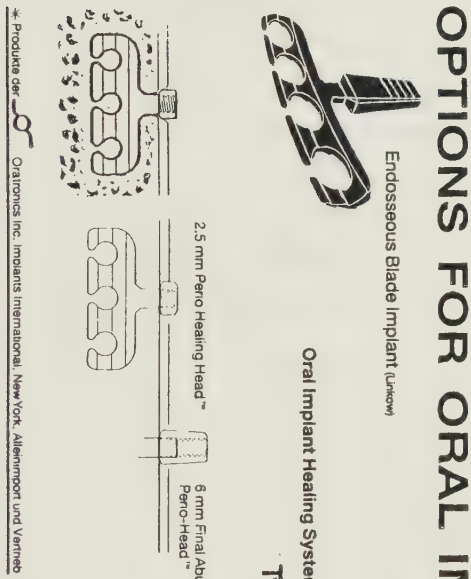

6. Zusammenfassung

Vier durch Brückenverbände kaufunktionell belastete Linkow-Blatt-Implantate der 5. Generation wurden ein halbes Jahr nach Eingliederung in alle 4 Kieferquadranten eines Schäferhund-Bastards klinisch, röntgenologisch und histologisch untersucht. Im Vergleich zu ähnlichen Studien an früheren Implantatgenerationen ließen sich keine wesentlich differierenden Befunde und neue Erkenntnisse gewinnen.

Auch in unserem Versuch gab es wiederum die schon früher beschriebene bindegewebige Einheilung mit ausgeprägter Taschenbildung am Implantatpfosten, verbunden mit einer Entzündung der peripilären Gingiva. Eine Verbesserung der knöchernen Integration erscheint nur dann möglich, wenn auch bei den Linkow-Implantaten ein zweizeitiges Implantationsverfahren mit separatem Pfostenteil zur Anwendung kommt.

7. Literatur

Bei mehreren Autoren einer Arbeit erfolgte nur die Auflistung des Erstgenannten.
Für die häufiger wiederkehrenden Zeitschriftentitel wurden folgende Abkürzungen gewählt:

Aust. dent. J.	:	Australian Dental Journal
Dtsch. med. Wschr.	:	Deutsche medizinische Wochenschrift
Dtsch. Mschr. Zahnheilk.	:	Deutsche Monatsschrift für Zahnheilkunde
Dtsch. zahnärztl. Z.	:	Deutsche zahnärztliche Zeitschrift
J. dent. Res.	:	Journal of Dental Research
J. prosth. Dent.	:	The Journal of Prosthetic Dentistry
Oral. Impl.	:	Oral Implantology
Oral. Impl. (DGZI)	:	Orale Implantologie
Oral surg.	:	Oral Surgery, Oral Medicine and Oral Pathology
Quintess. zahnärztl. Lit.	:	Quintessenz der zahnärztlichen Literatur
Schweiz. Mschr. Zahnheilk.	:	Schweizerische Monatsschrift für Zahnheilkunde
Schwerp. oral. Impl.	:	Schwerpunkte in der oralen Implantologie und Rekonstruktion Quintessenz Verlags-GmbH 1983
Zahnärztl. Mitt.	:	Zahnärztliche Mitteilungen
Zahnärztl. Prax.	:	Zahnärztliche Praxis
Zahnärztl. Welt	:	Zahnärztliche Welt und Zahnärztliche Reform

1. ARMITAGE, J.E.: Untersuchungen über die den metallischen endosseösen Implantaten anliegende Oberfläche. Zahnärztl. Welt 83, 1974, Nr. 18

2. AXHAUSEN, G. : Die allgemeine Chirurgie in der Zahn-, Mund- und Kieferheilkunde. Verlag J.F. Lehmann, München u. Berlin (1943)

3. AXHAUSEN, G. : Die Gewebsüberpflanzungen. Allgemeine Chirurgie in der Zahn-, Mund- und Kieferheilkunde. 3. Auflage, Carl Hanser-Verlag München, 1947, S. 114

4. AXHAUSEN, W. : Knochenbruchheilung. Dtsch. zahnärztl. Z. 16, 1527 (1961)

5. BABBUSH, C.A.: Orale Implantologie: Langzeitüberblick über vergleichende Studien mit festen Brückenkonstruktionen. Oral surg., 30 (1972), 168.

6. BABBUSH, C.A.: Das Rasterelektronenmikroskop und das enossale Blattimplantat. Oral Impl. (DGZI) 4, 1974

7. BABBUSH, C.A.: Enossale Blattimplantate. Aus J. Münch (Hrsg.): Möglichkeiten und Methoden der Implantologie. Werk-Verlag Dr. Edmund Banaschewski, München-Gräfelfing 1976.

8. BABBUSH, C.A.: Endosteal blade - vent implants modified by ion beam sputtering techniques. Oral Impl., 8 (1979), 509.

9. BARATIERI, A.: Bone changes incident to blade-vent implants.
Jour. Biol. Buccale, 6 (1978), 121.

10. BERNDT, M.: Erhaltung der Zähne (1771)
Ref. Zahnärztl. Wochenblatt, 11 (1898), 367.

11. BLOOM, R.: Metallic Root Substitutes.
J. dent. Res., special issue B, 55 (1976), B 195.

12. BODINE, R.L.: The Histologie Study of a Mandible with a Subperiostal Implant.
Aus: Cranin, AN: Oral Implantology, Charles C. Thomas-Publishers, Springfield-USA (1970)

13. BRILL, E.: Über die Implantation von Porzellanwurzeln.
Dtsch. med. Wschr. 17, 740 (1931)

14. BRINKMANN, E.: Parodontalbefunde bei enossalen Implantaten.
Dtsch. zahnärztl. Z. 33, 52-53 (1978)

15. BRUNSKI,: Stages in bone repair around dental blade-vent implants.
J. dent. Res., special issue B, 56 (1977),
AADR Abstracts 1977, B 79, No. 110

16. CHIARANZA, A.: Orale Implantate als Kathoden zur elektrischen Stimulation der Osteogenese im Alveolarknochen. Oral Impl. (DGZI), 5 (1977).

17. COLEMAN, D.L.: The foreign body reaction: a chronic inflammatory response.
J. Biomed. Mater. Res., 8 (1974)

18. CROSS, D.L.: Healed bone over and through three month old size-graduaded blade-vent implants. J. Periodont.

19. DAHL, G.S.A.: Om mögligheten för Implantation i käken av metall-skelett som bas eller retention för fasta eller avtagbara proteser. Odont. 51, 440 (1943)

20. DOMS.P.: The tissue response to endosteal blade implants-microradiographic and tetracycline marking (I). Oral Impl.(DGZI), 4 1974, 470.

21. DÖRDELMANN, K.: Vergleichende tierexperimentelle Untersuchungen zur Bedeutung der Oberflächenstruktur für die Stabilität von Extensionsimplantaten. Dtsch. zahnärztl. Z., 32 (1977), 280

22. FLURY, M.M.: Epithelialer Abschluß bei oralen Implantaten Quintess. zahnärztl. Lit., 12/83 Ref. 6558.

23. FRANTZEN, W.: Implantiren von Lougan-Zahnkronen mit Lithoidwurzeln. Zahnärztl. Wochenblatt, 3 (1889), 2.

24. FRANTZEN, W.: Implantationen von Louganzähnen mit Lithoidwurzeln. Zahnärztl. Wochenblatt 12,2 (1891)

25. FREDEL, L.: Ueber Zahnpflanzungen vom historischen und experimentellen Gesichtspunkte. Oesterr.-ungar. V.j.schr. Zahnheilk.2(1886),

26. GASSER, A.R.: Knochenverankerung oraler Implantate.
Aus: Schwerp. oral. Impl.

27. GOURLEY, I.M.: Titanium endosteal dental implants in the mandible of beagle dogs: a 2-year study.
J. prosth. Dent., 36 (1976), 550

28. GRAFELMANN, H.L.: Betrachtung der Knochenpräparation zur Aufnahme von enossalen Blatt- und Pfostenimplantaten mit genormten Instrumenten.
Oral Impl. (DGZI) 11/83

29. GRAFELMANN, H.L.: Über die Ergebnisse nach Versorgung mit Linkow-blade-vents unter besonderer Berücksichtigung der speziellen Implantatprothetik.
Autoreferat Dtsch. zahnärztl. Z. 29, 192 (1974)

30. HANSSON, H.A.: Structural aspects of the interface between tissue and titanium implants.
J. prosth. Dent. July 83, Vol. 50, No. 1

31. HARRIS, R.: The use of cobalt chromium alloy and titanium endosseous dental implants.
Aust. dent. J. 16 (1971)

32. HEINRICH, B.: Entwicklung und Anwendung der Helicoidal-Tantal-Schraube. Histologische und bioelektrische Untersuchungen und Ergebnisse.
Med. Diss. Hamburg, 1972.

33. HÖLLER, J.: Klinisch-röntgenologische Untersuchungen an enossalen Implantaten im Tierexperiment.
Med. Diss. 1975 Tübingen.

34. HOLLEMANN-WIBERG : Lehrbuch der anorganischen Chemie.
De Gruyter Verlag Berlin 1971

35. HOPPE, W.: Tierexperimentelle Untersuchungen über den Epithelansatz am Implantatstift.
Dtsch. zahnärztl. Z. 14 (1959) H.3.

36. JACOBS, H.G.: Knochenreaktionen im Tierversuch nach Eingliederung von enossalen Blattimplantaten.
Oral. Impl. (DGZI) 1 / 74

37. JACOBS, H.G.: Die Entwicklung der zahnärztl. Implantologie mit tierexperimentellen Untersuchungen zum Nachweis von Gewebsreaktionen und Metallveränderungen.
Habil. Schrift Göttingen 1974

38. JACOBS, H. G.: Spätergebnisse nach Eingliederung von beschichteten Extensionsimplantaten unter Berücksichtigung parodontologischer Kriterien.
Zahnärztl. Welt 93 (1984) 2.

39. JACOBS, H.G.: Vorläufige klinische und histologische Ergebnisse tierexperimenteller Untersuchungen nach Eingliederung von enossalen Implantaten unter Berücksichtigung metallurgischer Gesichtspunkte.
Dtsch. zahnärztl. Z. 29 (1974), 201

40. JACOBS, H.G.: Implantologie und Zahnersatz. Experiment und klinisch-praktische Anwendung.
1. Aufl. Carl Hanser München-Wien 1976

41. JAHN, E.: Bindegewebige Aufhängung bei Blattimplantaten. Schweiz. Mschr. Zahnheilk. 85 Nr. 11 (1975)

42. JOHNS, R.B.: Experimental studies on dental implants. Proc. R. Soc. Med., 69 (1976) 1.

43. KARRING, A.: Physiologische Frage zum "Epithelansatz" am Zahn bzw. Implantapfosten. Vortrag 3. Tagung des Arbeitskreises Orale Implantologie in Bayern, München Mai 1985.

44. KASEMO, B.: Biocompatibility of titanium implants: surface science aspects. J. prosth. Dent. June 83 Vol. 49, N6

45. KIRLIC, E.: Postoperative Befunde an enossalen Dentalimplantaten nach mehrjähriger Liegezeit. Med. dent. Diss. München 1984.

46. KIRSCH, TH.: Zahnärztliche Implantologie im Experiment und in der klinischen Anwendung. Zahnärztl. Welt 85 / 1976, Nr. 6

47. KÖHLER, S.T.: Vergleichende rasterelektronenmikroskopische Untersuchung der Grenzflächen zwischen Knochen und verschiedenen alloplastischen Implantatmaterialien. Zahn-, Mund- u. Kieferheilk. Bd. 68 (1980) H.2

48. KREKELER, G.: Die Reaktion des periimplantären Gewebes bei belasteten Titanimplantaten. Quintess. zahnärztl. Lit. 2 / 84 Ref. 6589

49. KREKELER, G.: Untersuchungen zur Reaktion der periimplantären Gingiva. Zahnärztl. Prax. 6 / 82.

50. LASS, H.D.: Klinische und histologische Untersuchungen über den Epithelansatz am Implantatstift. Dtsch. zahnärztl. Z. 14, 1959, H.3)

51. LENDRODT, J.: Tierexperimentelle Untersuchungen zur Frage der Knochenregeneration nach Bohrvorgängen im Knochen. Dtsch. zahnärztl. Z. 31, 115 - 124, (1976)

52. LINKOW, L.L.: The age of the endosseous implants. Dental Concepts, 8 (1966), 4.

53. LINKOW, L.L.: The blade-vent - A new dimension in endosseous implantology. Dental Concepts, 11 (1968), 3.

54. LINKOW, L.L.: Theories and techniques of oral implantology. Bd. I and II St. Louis (1970)

55. LINKOW, L.L.: Makroskopische und mikroskopische Untersuchungen an enossalen Blattimplantaten (6-monatige Tierexperimente). Oral. Impl. (DGZI) 1 / 74

56. MEENAGHAN, M.A.: Evaluation of endosseous metal implant sites in Rhesus monkeys; with special reference to fluorescence microscopy to study the in vivo distribution of newly-forming bone. Biomat. Med. Dev. Artif. Org., 1 (1973), 481.

57. MITSCHERLICH, A.: Die Replantation und die Transplantation der Zähne. Arch. klin. Chir., 4 (1863), 481

58. MYSKA, W.: Linkow-Blade-Vents in der Praxis - ein Erfahrungsbericht über enossale Implantation
Oral. Impl. (DGZI) 2 / 74

59. MYSKA, W.: Zwölf Jahre enossale Implantologie in der Praxis
Colloquium med. dent. Nr. 4 / 1982

60. NICKEL, R.: Lehrbuch der Anatomie der Haustiere, Bd. I + II
3. Aufl., Verlag Paul Parey 1968

61. OSBORN, J.F.: Autoreferat 17.11.84, GOI-Tagung, Garmisch

62. OSBORN, J.F.: Hydroxylapatitkeramik-Entwicklung eines neuen Biowerkstoffes und erste tierexperimentelle Ergebnisse.
Dtsch. zahnärztl. Z. 35: 54 - 56 (1980)

63. PEREL, M.L.: Das enossale Blattimplantat: Histologie von Tierversuchen und rasterelektronenmikroskopischen Versuchen.
Dental Report 1978 / III

64. PICTON, D.C.A.: The relationship between the mechanism of tooth an implant support.
Oral. Sci. Rev. (Kobenharn 5,3 (1974)

65. PIERAZZINI, A.: Die Rolle von Kortikalis und Spongiosa bei der Bewertung der enossalen Implantate.
Aus dem Zentrum für Implantologie und Zahnheilkunde Massa, Italien.

66. PILIERO, S.J.: Histopathology of oral endosteal metallic implants in dogs.
J. dent. Res. 52 (1973), 1117

67. RAHN, B.A.: Biomechanische Aspekte bei Implantaten im Knochen.
Schweiz. Mschr. Zahnheilk. 9, 86 (1976)

68. RANDZIO, J.: Zur Formgebung enossaler Dentalimplantate.
Med. Diss. 1975

69. RANDZIO, J.: Tierexperimentelle Untersuchungen zur Einheilung von enossalen Dentalimplantaten.
Med. Diss. München 1980.

70. REES, H.: Untersuchungen über die Schrankenfunktion des Epithelansatzes am Implantathals.
Med. dent. Diss. Kiel 1966

71. RICHARDS, L.W.: Titanium endosteal dental implants in the mandibles of dogs: Preliminary studies.
J. prosth. Dent. 31 (1974), 198.

72. ROMEIS, B.: Mikroskopische Technik, Leibniz-Verlag 1948

73. SANDHAUS, S.: Nouveaux aspects de l'implantologie.
L'implant C.B.S. Eigenverlag Dr. S. Sandhaus, Lausanne 1969.

74. SCHAREYKA, R.: Die Sulcus-Fluid-Fließrate (SFFR) bei Tübinger Sofortimplantaten aus Aluminiumoxidkeramik.
Dtsch. zahnärztl. Z. 33, 360 - 362 (1978).

75. SCHLEGEL, D.: Grenzfunktion der Weichgewebe um enossale Implantate.
Oral. Surg. 7, 569 (1978)

76. SCHLEGEL, D.: Klinische und histologische Untersuchungen an Blattimplantaten im Hundeversuch. Dtsch. zahnärztl. Z. 32, 284 - 286 (1977)

77. SCHLEGEL, D.: Persönliche Mitteilung und Prospekt der Firma Implanton.

78. SCIALOM, J.: Une découverte fortuite: Les implants - aiguilles. L'information dentaire 44 (1962), 737

79. SCIALOM, J.: Les "Implants - aiguilles" à l'heure implantaire. L'information dentaire 44 (1962), 1606

80. SPIEKERMANN, H.: Enossale Implantate in der prothetischen Zahnheilkunde. Klinische Erfahrungen und tierexperimentelle Untersuchungen. Habil.Schrift

81. SPRANGER, H.: Gingivalsulcus-Hygrometrie in der zahnärztlichen Praxis. Sonderdruck aus Electromedica 4, 143 - 148 (1980)

82. STEINBRINK, J.: Experimentelle Untersuchungen zur primären Stabilität von Extensionsimplantaten. Med. dent. Diss. Münster 1976

83. STRUNZ, V.: Histologische Ergebnisse nach Implantationen. Aus: Der heutige Stand der Implantologie, Carl Hanser-Verlag 1979

84. SUERSEN, W.: Was für Resultate sind bekannt über die Implantation verschiedener Zähne nach Dr. Mitscherlich? VB in Dtsch.V.j.schrift. Zahnheilkunde 7 (1867), 300.

85. TETSCH, P.: Die Aufbereitung von Knochenproben mit Implantaten zur histologischen Untersuchung. Dtsch. zahnärztl. Z. 32, 277 - 279 (1977)

86. TETSCH, P.: Zytologische Untersuchung der Gingiva bei enossal verankerten Extensionsimplantaten. Dtsch. zahnärztl. Z. 31, 162 - 165 (1972)

87. TETSCH, P.: Tierexperimentelle Untersuchungen mit enossal verankerten Extensionsimplantaten. Oral. Impl. (DGZI) 3 / 75

88. TETSCH, P.: Experimentelle Untersuchungen zur primären Stabilität von Extensionsimplantaten. Zahnärztl. Welt 82, 1973, N 13.

89. TETSCH, P.: Parodontologische Maßnahmen bei enossalen Implantaten. Zahnärztl. Mitt. 21 / 84.

90. TRAMONTE, St.: L'Impianto Edosseo Razionale. 1. Aufl., Ed. Lusy, Mailand 1965

91. UTZ, W.: Histologische Untersuchungen an Implantatmodellen. Dtsch. zahnärztl. Z. 29 (1974), 207

92. WALKHOFF, O.: VB in Dtsch. Mschr. Zahnheilk. 7 (1889) 361

93. WALLRAFF, J.: Leitfaden der Histologie des Menschen. Verlag Urban & Schwarzenberg

94. WEISS, CH.M.: Die Zukunft der Blattimplantate. Fa. Oratronics.

95. WEISS, CH.M.: Die physiologische, anatomische und physikalische Basis der Formgebung von oralen enossalen Implantaten. Nachdruck aus Oral. Impl. , Fa. Implanton

96. WEISS, M.B.: Entwicklung eines enossalen Implantats. Quintess. zahnärztl. Lit. 6/1980, Ref. 6093

97. WUNDER, S.: Das histologische Gewebsbild reizlos vertragener Gerüstimplantate. Schweiz. Mschr. Zahnheilk. 72, 766 (1962)

98. YAMANE, T.: Fundamental and clinical studies on endosseous implant of new sapphire (a Al_2O_3) material. Oral. Impl. 8 (1979), 232.

99. ZANDER, A.: Die Grenzschicht enossaler oraler Implantate - Ausdruck ihrer Einheilung und Biokompatibilität. Aus: Schwerp. oral. Impl.

100. ZARB, G.A.: The effects of cemented and uncemented endosseous implants. J. prosth. Dent. 42 (1979), 202.

101. ZNAMENSKY, N.N.: Über das mechanische Anwachsen künstlicher Zähne bei vollkommener Möglichkeit während der Dauer des Anwachsungsprozesses harte Speisen zu kauen. Dtsch. Mschr. Zahnheilk. 7, 306 (1891)

102. ZNAMENSKY, N.N.: Implantation künstlicher Zähne. Dtsch. Mschr. Zahnheilk. 9, 87 (1891)

L E B E N S L A U F

Ich, Michael Klaus, wurde am 08.04.1951 als Sohn des Kaufmanns Dieter K. Klaus und der Zahnärztin Dr. Pia Klaus, geb. Pfirrmann, in Frankfurt a.M. geboren.

Von 1958 an besuchte ich die Volksschule, zunächst in Frankfurt a.M. und ab 1961 in München.
Nach dem Übertritt ins Gymnasium im Jahre 1962 schloß ich im Juni 1971 meine schulische Ausbildung mit dem Abitur ab.

Im Sommersemester 1975 begann ich mit dem Studium der Zahnmedizin. Während meiner Studienzeit beendete ich im Sommer 1976 meine noch laufende Ausbildung zum Zahntechniker mit der Gesellenprüfung. Am 26. April 1983 erhielt ich nach Abschluß des Staatsexamens an der Ludwig-Maximilians-Universität in München meine Approbation als Zahnarzt.

Seit dem 2. Mai 1983 bin ich in der Zahnarztpraxis meiner Mutter als Assistent tätig.

Danksagung

Hiermit möchte ich mich bei Herrn Prof. Dr. Dr. Dieter Schlegel für die Überlassung der Doktorarbeit und die schnelle Korrektur bedanken.

Herrn Dr. Georg H. Nentwig danke ich für die gute Betreuung, die tatkräftige Unterstützung bei den Operationen und seine ständige Diskussionsbereitschaft.

Herrn Prof. Dr. Donath vom pathologischen Institut der Universität Hamburg gilt mein Dank für die Herstellung der histologischen Präparate.